Jurnal Biologi Tropis

Literature Review

Croup Syndrome in Children: Clinical Overview, Pathophysiology, Diagnosis, and Management

Muhammad Fadani Ilham*, Rina Lestari, Baiq Nurhandini Wulandari, Baiq Sagita Puspasari, Elsa Indah Suryani, Muhammad Rofi Wahyu S

Program Studi Kedokteran, Fakultas Kedokteran Dan Ilmu Kesehatan, Universitas Mataram, Mataram, Indonesia;

Article History

Received : September 30th, 2026

Revised : October 15th, 2026

Accepted : October 19th, 2026

*Corresponding Author:
Muhammad Fadani Ilham,
Fakultas Kedokteran Dan Ilmu Kesehatan, Universitas Mataram, Mataram, Indonesia
Email: fadani675@gmail.com

Abstract: *Croup syndrome* is an acute upper respiratory tract infection, commonly caused by human parainfluenza virus, that primarily affects children aged 6 months to 3 years. This review aims to describe its definition, pathogenesis, clinical manifestations, diagnosis, emergency management, and prevention. Croup is characterized by subglottic inflammation and edema, producing a barking cough, hoarseness, and inspiratory stridor. Although most cases are mild and self-limiting, severe airway obstruction may cause life-threatening respiratory distress. Diagnosis is primarily clinical, based on history and physical examination, without routine invasive procedures. Severity is commonly assessed using the Westley Croup Score. Corticosteroids, particularly dexamethasone, are recommended across all severity levels to reduce airway inflammation and the need for hospital care. Nebulized epinephrine is indicated for moderate-to-severe croup to provide rapid, temporary symptom relief. Heliox may be considered in selected severe cases, while endotracheal intubation is reserved for critical airway obstruction or impending respiratory failure. Early recognition, appropriate severity assessment, timely treatment, and caregiver education are essential to reduce complications and morbidity. Understanding the clinical features and evidence-based management of croup supports prompt intervention and improves the safety of pediatric care.

Keywords: *Croup syndrome*; Barking cough; Inspiratory stridor; Dexamethasone; Nebulized epinephrine; Parainfluenza virus.

Pendahuluan

Croup syndrome merupakan penyakit saluran pernapasan akut yang terutama menyerang anak usia 6 bulan hingga 3 tahun. Kondisi ini umumnya disebabkan oleh infeksi virus yang memicu peradangan dan edema pada laring serta daerah subglotis, sehingga menyebabkan penyempitan saluran napas atas. Manifestasi klinis yang khas meliputi batuk menggonggong (*barking cough*), suara serak, dan stridor inspirasi, dengan tingkat keparahan yang bervariasi dari ringan hingga mengancam jiwa. Sebagian besar kasus bersifat ringan dan dapat membaik dalam beberapa hari, sedangkan sebagian kecil pasien memerlukan perawatan rumah sakit atau intervensi untuk mempertahankan patensi jalan napas (Ortiz-Alvarez, 2026; Shlomovich *et al.,* 2025; Di Cicco *et al.,* 2025). Virus parainfluenza merupakan penyebab utama *croup*, meskipun virus influenza, respiratory syncytial virus, adenovirus, dan severe acute respiratory syndrome coronavirus 2 (SARS-CoV-2) juga dapat menimbulkan manifestasi serupa (Azevedo *et al.,* 2024; Ortiz-Alvarez, 2026; Shlomovich *et al.,* 2025).

Variasi manifestasi klinis tersebut menjadikan penilaian derajat keparahan sebagai komponen penting dalam pengambilan keputusan klinis. Penilaian dilakukan berdasarkan kondisi pernapasan, keberadaan stridor saat istirahat, retraksi dinding dada, serta perubahan kesadaran yang dapat

This article is licensed under a Creative Commons Attribution 4.0 International License.

© 2026 The Author(s). This article is open access

mengindikasikan gangguan oksigenasi atau kelelahan pernapasan. Hasil penilaian membantu menentukan kebutuhan terapi dan pemantauan. Kortikosteroid, terutama deksametason, merupakan terapi utama pada berbagai tingkat keparahan, sedangkan epinefrin nebulisasi direkomendasikan pada kasus sedang hingga berat (Sibert *et al.,* 2023). Pasien dengan distres pernapasan berat atau tanda kegagalan napas memerlukan evaluasi dan penanganan segera. Oleh karena itu, pengenalan tanda klinis dan penerapan tata laksana sesuai derajat keparahan penting untuk mengurangi risiko perburukan dan kebutuhan perawatan lanjutan (Ortiz-Alvarez, 2026; Shlomovich *et al*., 2025; Di Cicco *et al.,* 2025).

Selain *croup* akut yang tipikal, bentuk berulang, berkepanjangan, refrakter terhadap terapi, atau muncul pada kelompok usia yang tidak lazim dapat menimbulkan tantangan diagnostik. Kondisi tersebut kerap disebut *atypical croup*, tetapi belum terdapat definisi universal yang sepenuhnya disepakati. Tinjauan Hanna *et al.*, (2019) menunjukkan bahwa istilah tersebut digunakan berdasarkan variasi kekambuhan, durasi gejala, tingkat keparahan, dan etiologi. Presentasi yang tidak khas perlu mendorong evaluasi terhadap diagnosis banding maupun kemungkinan kelainan struktural saluran napas, khususnya apabila gejala menetap atau tidak merespons terapi standar. Evaluasi lebih lanjut dapat dipertimbangkan pada pasien dengan episode berulang, gejala berkepanjangan, atau manifestasi di luar rentang usia tipikal, dengan jenis pemeriksaan disesuaikan dengan indikasi klinis. Dengan demikian, pengenalan karakteristik *croup* tipikal dan atipikal diperlukan agar pemeriksaan lanjutan dapat dipertimbangkan secara tepat tanpa mengabaikan kemungkinan kondisi lain yang lebih serius (Hanna *et al*., 2019; Azevedo *et al*., 2024; Ortiz-Alvarez, 2026; Di Cicco et al., 2025).

Berdasarkan permasalahan tersebut, tinjauan ini bertujuan mengkaji patogenesis, manifestasi klinis, dan diagnosis *croup syndrome* pada anak, dengan penekanan pada penilaian derajat keparahan sebagai dasar pemilihan tata laksana. Tinjauan ini juga membahas bukti ilmiah mengenai intervensi terapeutik serta pendekatan evaluasi pada kasus berulang dan atipikal. Integrasi aspek tersebut diharapkan dapat memperjelas hubungan antara temuan klinis, keputusan penanganan, dan kebutuhan evaluasi lanjutan, sehingga mendukung deteksi dini serta penatalaksanaan *croup syndrome* yang sesuai dengan kondisi pasien.

Bahan dan Metode

Penelitian ini menggunakan metode tinjauan literatur (*literature review*) untuk mengkaji patogenesis, manifestasi klinis, diagnosis, penilaian derajat keparahan, dan penatalaksanaan *croup syndrome* pada anak. Penelusuran literatur dilakukan melalui basis data PubMed, Google Scholar, dan ScienceDirect menggunakan kombinasi kata kunci berbahasa Inggris, meliputi *"croup syndrome," "viral croup," "croup severity assessment," "croup diagnosis," "croup management," "recurrent croup,"* dan *"atypical croup."*

Literatur yang dipertimbangkan meliputi artikel penelitian asli, artikel tinjauan, tinjauan sistematis, dan pedoman praktik klinis yang relevan dengan topik kajian. Kriteria inklusi mencakup publikasi yang membahas patogenesis, karakteristik klinis, diagnosis, klasifikasi derajat keparahan, atau intervensi terapeutik pada pasien anak dengan *croup syndrome*. Literatur yang tidak relevan dengan tujuan kajian, tidak menyediakan informasi yang memadai, atau membahas populasi dewasa tanpa relevansi langsung terhadap pasien anak tidak diikutsertakan.

Seleksi literatur dilakukan melalui penilaian kesesuaian judul dan abstrak, kemudian dilanjutkan dengan penelaahan teks lengkap pada artikel yang memenuhi kriteria. Informasi yang relevan diekstraksi dan dikelompokkan berdasarkan tema, yaitu patogenesis dan etiologi, manifestasi klinis, diagnosis dan penilaian keparahan, penatalaksanaan berdasarkan derajat keparahan, serta evaluasi *croup* berulang dan atipikal. Data selanjutnya dianalisis secara deskriptif-naratif dengan membandingkan temuan antarpublikasi untuk menyusun sintesis mengenai pendekatan diagnosis dan tata laksana *croup syndrome* pada anak.

Hasil dan Pembahasan

Epidemiologi

Croup merupakan penyakit saluran pernapasan akut yang terutama menyerang anak

usia dini, khususnya pada rentang usia 6 bulan hingga 3 tahun. Penyakit ini umumnya disebabkan oleh infeksi virus yang memicu inflamasi dan edema pada laring serta daerah subglotis sehingga menyebabkan penyempitan saluran napas atas. Virus parainfluenza, terutama tipe 1, merupakan penyebab utama croup, meskipun virus pernapasan lainnya juga dapat menimbulkan manifestasi serupa (Cai & Meyer, 2020; Kim *et al.,* 2024; Cooke *et al.,* 2026). Secara epidemiologis, croup lebih sering ditemukan pada anak laki-laki dan mencapai frekuensi tertinggi pada kelompok usia balita. Studi berbasis populasi di Korea menunjukkan bahwa kejadian croup yang tercatat dalam pelayanan kesehatan paling tinggi pada anak usia 1–2 tahun dan lebih sering ditemukan pada anak laki-laki dibandingkan perempuan (Kim *et al.,* 2024).

Sebagian besar kasus croup menunjukkan gejala ringan hingga sedang dan dapat ditangani tanpa rawat inap. Meskipun demikian, sebagian kecil pasien mengalami gangguan pernapasan berat yang memerlukan intervensi medis lanjutan. Studi berbasis populasi di Korea melaporkan bahwa sekitar 0,27% kasus memenuhi indikator keparahan tinggi, seperti kebutuhan intubasi, perawatan di unit perawatan intensif, atau penggunaan kanula nasal aliran tinggi (Kim *et al.,* 2024). Proporsi ini perlu ditafsirkan sesuai definisi keparahan dan populasi penelitian, sedangkan angka kebutuhan rawat inap dapat berbeda menurut karakteristik pasien dan tempat pelayanan (Cooke et al., 2026). Dalam konteks Kanada, Susanto (2023) melaporkan proporsi kunjungan ke unit gawat darurat akibat croup sekitar 3,2–5,1% pada anak berusia kurang dari 2 tahun di Alberta. Angka tersebut perlu dibaca sesuai populasi dan denominator yang digunakan dalam sumber aslinya, sehingga tidak langsung digeneralisasi ke wilayah lain.

Karakteristik epidemiologi tersebut menunjukkan bahwa usia dini merupakan periode penting dalam kejadian croup. Namun, penilaian klinis tidak cukup didasarkan pada usia dan jenis kelamin, tetapi juga perlu mempertimbangkan derajat inflamasi dan penyempitan saluran napas. Manifestasi seperti stridor saat istirahat, retraksi dinding dada, dan peningkatan usaha bernapas membantu menentukan tingkat keparahan serta kebutuhan intervensi. Oleh karena itu, pemahaman mengenai epidemiologi, patofisiologi, dan tanda klinis croup diperlukan untuk mendukung pengenalan kasus dan penentuan penanganan yang tepat (Kim *et al.,* 2024; Cooke *et al.,* 2026).

Patofisiologi

Croup merupakan sindrom klinis yang umumnya disebabkan oleh infeksi virus dan ditandai oleh inflamasi pada laring serta trakea, terutama daerah subglotis. Secara klinis, croup dapat dibedakan menjadi croup viral akut, croup spasmodik, dan croup rekuren atau atipikal, meskipun batasan dan mekanisme beberapa bentuk tersebut tidak sepenuhnya seragam dalam literatur (Guide, 2025; Azevedo *et al.,* 2024; Shlomovich *et al*., 2025). Croup viral akut umumnya diawali dengan gejala infeksi saluran pernapasan atas, seperti pilek dan demam, kemudian diikuti suara serak, batuk menggonggong (*barking cough*), dan stridor. Sebagian besar kasus membaik secara spontan dalam beberapa hari (Azevedo et al., 2024; Shlomovich et al., 2025).

Croup spasmodik ditandai dengan onset mendadak, sering terjadi pada malam hari, dan dapat berulang selama beberapa malam. Kondisi ini dapat berkaitan dengan riwayat atopi atau alergi, meskipun mekanisme yang mendasarinya belum sepenuhnya dipahami (Azevedo et al., 2024). Sementara itu, croup rekuren atau atipikal perlu dipertimbangkan apabila episode terjadi berulang, gejala berlangsung lebih lama daripada biasanya, manifestasi klinis berat, respons terhadap terapi tidak sesuai harapan, atau usia pasien berada di luar rentang usia tipikal. Istilah *croup atipikal* belum memiliki definisi yang sepenuhnya seragam; karena itu, penilaian perlu mempertimbangkan pola kekambuhan, durasi, tingkat keparahan, dan respons terhadap pengobatan (Hanna et al., 2019; Azevedo et al., 2024; Taniguchi et al., 2026). Kondisi tersebut memerlukan evaluasi lebih lanjut untuk menilai kemungkinan kelainan anatomi saluran napas, refluks gastroesofageal, atau penyebab lain yang menyerupai croup. Diagnosis banding yang perlu diperhatikan meliputi epiglotitis, trakeitis bakterial, dan abses retrofaringeal karena kondisi tersebut juga dapat menimbulkan stridor dan obstruksi saluran napas (Guide, 2025; Shlomovich et al., 2025; Taniguchi et al., 2026).

Secara patofisiologis, infeksi virus memicu respons inflamasi pada mukosa saluran pernapasan. Proses ini menyebabkan edema pada daerah

subglotis dan mempersempit lumen saluran napas. Pada anak, diameter saluran napas yang relatif kecil membuat pembengkakan mukosa dapat meningkatkan resistensi aliran udara secara bermakna sehingga muncul gejala obstruksi, seperti stridor inspirasi dan peningkatan usaha bernapas (Mazurek *et al.,* 2019; Azevedo *et al.,* 2024; Shlomovich *et al.,* 2025). Tidak semua anak yang mengalami infeksi saluran pernapasan mengalami obstruksi laring dengan tingkat keparahan yang sama. Variasi keparahan kemungkinan berkaitan dengan perbedaan anatomi saluran napas, respons inflamasi individu, dan faktor klinis lainnya; faktor-faktor tersebut perlu dipahami sebagai kemungkinan penjelas, bukan sebagai mekanisme yang telah dipastikan pada setiap pasien (Mazurek *et al.,* 2019; Azevedo *et al.,* 2024).

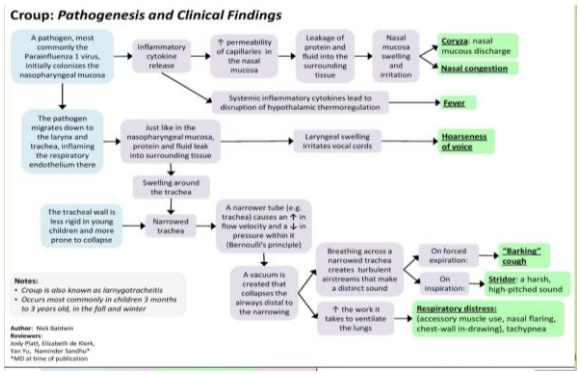

Gambar 1. Patogenesis croup (Guide, 2025).

Mekanisme terjadinya inflamasi dan edema saluran napas

Croup umumnya diawali oleh infeksi virus pada saluran pernapasan atas, terutama virus parainfluenza. Infeksi pada mukosa saluran pernapasan memicu respons imun dan pelepasan mediator inflamasi yang meningkatkan permeabilitas vaskular. Perubahan tersebut menyebabkan edema mukosa dan menimbulkan gejala awal, seperti rinorea, hidung tersumbat, dan demam. Gejala tersebut biasanya muncul sebelum berkembangnya batuk menggonggong dan stridor yang menjadi karakteristik croup (Guide, 2025; Azevedo *et al.,* 2024; Canadian Paediatric Society, 2026).

Seiring perkembangan infeksi, inflamasi melibatkan laring dan trakea, terutama daerah subglotis. Edema pada laring dapat mengganggu fungsi pita suara sehingga suara menjadi serak (*hoarseness*). Sementara itu, edema subglotis menyebabkan penyempitan lumen saluran napas dan meningkatkan resistensi aliran udara. Pada anak, penyempitan ini dapat berdampak lebih besar karena diameter saluran napas yang relatif kecil. Dengan demikian, peningkatan ketebalan mukosa akibat edema dapat menimbulkan gangguan aliran udara yang bermakna, meskipun pembengkakan jaringan tidak terlalu luas (Guide, 2025; Kivekäs & Rautiainen, 2018; Azevedo *et al.*, 2024).

Daerah subglotis merupakan lokasi penting dalam patogenesis croup. Penyempitan pada bagian ini mengganggu aliran udara, terutama ketika anak menarik napas. Aliran udara yang melewati lumen yang menyempit menjadi lebih turbulen dan menghasilkan stridor, yaitu suara napas kasar yang umumnya terdengar saat inspirasi. Selain itu, inflamasi dan edema di daerah laring serta subglotis berkontribusi terhadap munculnya batuk khas menyerupai gonggongan (*barking cough*) (Kivekäs & Rautiainen, 2018; Mazurek *et al.,* 2019; Azevedo *et al.,* 2024).

Peningkatan resistensi jalan napas menyebabkan anak membutuhkan usaha yang lebih besar untuk mempertahankan ventilasi. Manifestasi klinisnya dapat berupa takipnea, retraksi dinding dada, penggunaan otot bantu pernapasan, dan pelebaran cuping hidung. Pada kondisi berat, peningkatan kerja pernapasan yang berlangsung terus-menerus dapat menyebabkan kelelahan otot pernapasan, hipoksemia, dan gagal napas. Oleh karena itu, derajat obstruksi tidak hanya dinilai berdasarkan intensitas batuk atau stridor, tetapi juga berdasarkan usaha bernapas, aliran udara, dan kondisi kesadaran anak (Mazurek *et al.,* 2019; Guide, 2025; Azevedo *et al.*, 2024; Canadian Paediatric Society, 2026).

Pada croup ringan hingga sedang, peningkatan resistensi jalan napas biasanya masih dapat dikompensasi melalui peningkatan frekuensi napas. Namun, ketika obstruksi semakin berat, aliran udara dapat berkurang meskipun usaha pernapasan meningkat. Stridor yang semakin lemah pada anak dengan distres berat tidak selalu menunjukkan perbaikan, tetapi dapat menandakan bahwa aliran udara sudah sangat terbatas. Oleh sebab itu, penilaian klinis harus memperhatikan fase munculnya stridor, intensitas suara napas, retraksi dinding dada, dan kondisi umum pasien. Stridor yang terdengar saat istirahat, khususnya jika disertai retraksi berat atau penurunan kesadaran, memerlukan evaluasi

segera (Mazurek *et al.,* 2019; Canadian Paediatric Society, 2026).

Pemeriksaan Penunjang

Diagnosis croup pada umumnya ditegakkan berdasarkan anamnesis dan pemeriksaan fisik. Gejala berupa batuk menggonggong, suara serak, stridor inspirasi, serta riwayat infeksi saluran pernapasan atas biasanya cukup untuk mendukung diagnosis. Oleh karena itu, pemeriksaan laboratorium dan radiologi tidak direkomendasikan secara rutin pada kasus dengan gambaran klinis khas. Pemeriksaan tambahan dipertimbangkan apabila diagnosis meragukan, gejala tidak memberikan respons terhadap terapi, atau terdapat kecurigaan terhadap penyakit lain yang menyebabkan obstruksi saluran napas (Choi *et al.,* 2022; Shlomovich *et al.,* 2025; Northern California Pediatric Hospital Medicine Consortium, 2026).

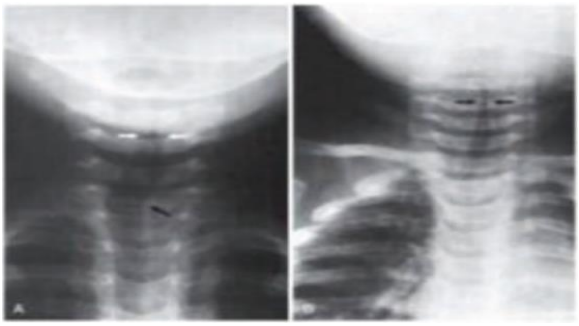

Gambar 2. (A) Gambaran radiologi leher anteroposterior yang menunjukkan kontur trakea proksimal yang normal. Beberapa anak memiliki gambaran angulasi trakea yang merupakan variasi normal. (B) Gambaran radiologi leher anteroposterior yang menunjukkan penyempitan subglotis pada croup yang disebabkan virus (Choi *et al.*, 2022; Bjornson & Johnson, 2013).

Pemeriksaan darah lengkap tidak diperlukan secara rutin pada croup tanpa komplikasi. Leukositosis atau peningkatan jumlah neutrofil dapat ditemukan pada berbagai kondisi inflamasi dan infeksi sehingga hasil tersebut tidak dapat digunakan secara tersendiri untuk menegakkan diagnosis infeksi bakteri. Apabila terdapat demam tinggi, kondisi umum yang memburuk, sekret saluran napas yang purulen, atau respons terapi yang tidak sesuai dengan perjalanan croup pada umumnya, infeksi bakteri seperti trakeitis bakterial perlu dipertimbangkan melalui evaluasi klinis lebih lanjut (Shlomovich *et al.,* 2025; Northern California Pediatric Hospital Medicine Consortium, 2026).

Pemeriksaan radiologi leher juga bukan pemeriksaan rutin. Pada kondisi tertentu, foto leher anteroposterior dapat memperlihatkan *steeple sign*, yaitu penyempitan kolom udara subglotis yang tampak menyerupai menara. Namun, tanda ini tidak selalu ditemukan pada pasien croup dan ketiadaannya tidak menyingkirkan diagnosis. Interpretasi radiologi perlu mempertimbangkan variasi anatomi normal dan gambaran klinis pasien (Choi *et al.,* 2022; Bjornson & Johnson, 2013; Hamel *et al.,* 2025).

Pemeriksaan radiologi dapat membantu mengevaluasi diagnosis banding apabila ditemukan manifestasi yang tidak khas. Trakeitis bakterial dapat memperlihatkan ketidakteraturan kontur trakea, sedangkan epiglotitis dapat menunjukkan pembesaran epiglotis. Pada abses retrofaringeal, dapat ditemukan pelebaran jaringan lunak prevertebral. Meskipun demikian, gambaran radiologi tersebut tidak selalu spesifik dan harus diinterpretasikan bersama temuan klinis. Pemeriksaan pencitraan perlu dipilih berdasarkan diagnosis banding yang dicurigai dan kondisi klinis pasien; pada anak dengan obstruksi jalan napas yang signifikan, pemeriksaan tidak boleh menunda pengamanan jalan napas (Bjornson & Johnson, 2013; Shlomovich *et al.,* 2025; Hamel *et al.,* 2025).

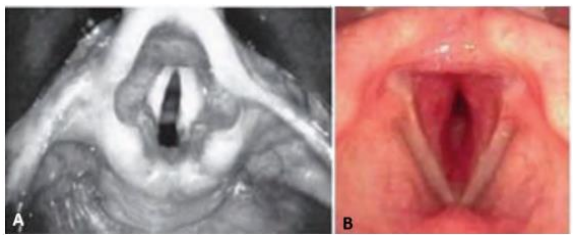

Gambar 3. (A) Rigid laryngoscopy Laring Normal. (B) Viral croup dengan edema pada pita suara dan subglotis (Choi *et al*., 2022; Bjornson & Johnson, 2013; Burke et al., 2013).

CT-scan dapat dipertimbangkan apabila terdapat dugaan massa, kelainan anatomi, atau penyebab obstruksi lain yang tidak dapat dijelaskan melalui pemeriksaan awal. Pemeriksaan ini tidak dilakukan secara rutin pada croup akut, terutama karena paparan radiasi, kebutuhan transportasi, dan kemungkinan

perlunya sedasi pada anak dengan gangguan pernapasan. Pada pasien dengan gejala khas, pemeriksaan pencitraan umumnya tidak diperlukan, sedangkan pada presentasi atipikal pemilihannya harus didasarkan pada pertimbangan klinis (Hamel *et al.,* 2025; Northern California Pediatric Hospital Medicine Consortium, 2026).

Laringoskopi fleksibel dan bronkoskopi dapat membantu mengevaluasi kelainan struktur saluran napas atau menyingkirkan diagnosis banding tertentu. Namun, prosedur ini tidak diperlukan pada sebagian besar kasus croup dengan gambaran klinis khas. Pemeriksaan endoskopi harus dilakukan secara hati-hati karena manipulasi saluran napas dapat memperburuk obstruksi, khususnya pada anak dengan distres pernapasan sedang hingga berat. Pada kasus atipikal, obstruksi berat, gejala berulang, atau dugaan kelainan anatomi, pemeriksaan endoskopi dapat dipertimbangkan oleh tim klinis yang memiliki kompetensi dalam pengelolaan jalan napas anak (Elena *et al*., 2020; Azevedo *et al.,* 2024; Shlomovich *et al*., 2025).

Penatalaksanaan

Penatalaksanaan croup ditentukan berdasarkan tingkat keparahan gejala dan kondisi klinis pasien. Sebagian besar kasus bersifat ringan dan dapat ditangani tanpa rawat inap. Namun, edema subglotis dapat menyebabkan penyempitan saluran napas sehingga penilaian derajat keparahan diperlukan untuk menentukan kebutuhan kortikosteroid, epinefrin nebulisasi, observasi, atau dukungan jalan napas lanjutan. Kortikosteroid direkomendasikan sebagai terapi lini pertama, sedangkan epinefrin nebulisasi digunakan pada croup sedang hingga berat untuk memberikan perbaikan gejala secara cepat (Smith *et al.,* 2018; Cooke *et al.,* 2026; Wei *et al.,* 2026).

Westley Croup Score merupakan salah satu instrumen untuk membantu mengklasifikasikan tingkat keparahan croup. Skor ini mencakup lima komponen, yaitu tingkat kesadaran, sianosis, stridor, masuknya udara ke paru, dan retraksi dinding dada. Meskipun bermanfaat dalam penilaian klinis dan penelitian, skor tersebut tidak menggantikan evaluasi langsung terhadap pola napas, usaha bernapas, status oksigenasi, dan keadaan umum anak. Penilaian klinis berulang diperlukan untuk memantau perubahan kondisi pasien dan respons terhadap terapi. Upaya menjaga anak tetap tenang juga penting karena agitasi dan tangisan dapat memperburuk obstruksi saluran napas (Smith *et al.,* 2018; Cooke *et al.,* 2026).

Pemberian oksigen dipertimbangkan pada pasien dengan hipoksemia atau gangguan pernapasan berat sesuai hasil penilaian klinis. Sebaliknya, terapi uap lembap tidak direkomendasikan sebagai terapi rutin karena bukti yang tersedia tidak menunjukkan manfaat klinis yang konsisten. Penanganan awal juga mencakup meminimalkan tindakan yang dapat menyebabkan anak menangis atau gelisah, terutama apabila terdapat stridor saat istirahat. Pada croup sedang hingga berat, epinefrin nebulisasi dapat memperbaiki skor keparahan dalam jangka pendek, tetapi efeknya tidak selalu bertahan; oleh karena itu, pasien perlu dipantau setelah pemberian terapi (Cooke *et al*., 2026; Wei *et al.,* 2026).

Penelitian derajat keparahan croup

Berdasarkan *Westley Croup Score*, klasifikasi tingkat keparahan yang umum digunakan adalah sebagai berikut.

1. Croup ringan (skor 0–2). Ditandai dengan batuk menggonggong, tanpa stridor saat istirahat, serta tanpa retraksi dinding dada atau hanya retraksi minimal.
2. Croup sedang (skor 3–5). Ditandai dengan stridor saat istirahat dan retraksi dinding dada yang terlihat, dengan tingkat distres pernapasan yang bervariasi.
3. Croup berat (skor 6–11). Ditandai dengan stridor yang jelas, retraksi dinding dada yang nyata, peningkatan usaha bernapas, dan kemungkinan penurunan aliran udara.
4. Ancaman gagal napas (skor ≥12). Dapat ditandai dengan penurunan kesadaran, sianosis, kelelahan pernapasan, atau berkurangnya suara napas akibat aliran udara yang sangat terbatas.

Klasifikasi tersebut perlu digunakan secara konsisten dengan instrumen skor yang dirujuk. Beberapa pedoman menggunakan batas skor yang berbeda untuk kategori sedang dan berat. Oleh karena itu, rentang skor pada naskah perlu disesuaikan dengan tabel *Westley Croup Score* yang ditampilkan dan sumber rujukannya. Pada praktik klinis, tanda ancaman gagal napas tetap

harus diperlakukan sebagai kondisi gawat darurat tanpa menunggu perhitungan skor (Elena *et al.,* 2020; Smith *et al.,* 2018).

TABLE 2

Westley Croup Score

Clinical sign	Score
Level of consciousness	
Normal (including sleep)	0
Disoriented	5
Cyanosis	
None	0
With agitation	4
At rest	5
Stridor	
None	0
When agitated	1
At rest	2
Air entry	
Normal	0
Decreased	1
Markedly decreased	2
Retractions	
None	0
Mild	1
Moderate	2
Severe	3
Total score	**Croup severity**
≤ 2	Mild
3 to 7	Moderate
8 to 11	Severe
≥ 12	Impending respiratory failure

Adapted with permission from Westley CR, Cotton EK, Brooks JG. Nebulized racemic epinephrine by IPPB for the treatment of croup: a double-blind study. Am J Dis Child. *1978;132(5):485.*

Gambar 4. Tabel Westley Croup Score (Smith *et al.,* 2018).

Tatalaksana farmakologis dan dukungan jalan napas

Tatalaksana farmakologi dalam penanganan croup menggunakan obat-obatan berikut:

Kortikosteroid

Kortikosteroid direkomendasikan untuk croup pada semua derajat keparahan karena dapat mengurangi inflamasi dan edema saluran napas. Deksametason merupakan salah satu obat yang paling banyak digunakan. Pemberian oral umumnya dipilih apabila pasien dapat menelan obat, sedangkan rute intramuskular atau intravena dapat dipertimbangkan apabila pemberian oral tidak memungkinkan atau kondisi klinis memerlukan penanganan lebih intensif.

Dosis deksametason yang digunakan dalam praktik klinis bervariasi, umumnya 0,15–0,6 mg/kg berat badan sebagai dosis tunggal, sesuai pedoman dan kondisi pasien. Pemberian kortikosteroid dapat memperbaiki gejala dan mengurangi kebutuhan kunjungan ulang maupun perawatan di rumah sakit. Oleh karena itu, kortikosteroid tidak terbatas pada croup berat, tetapi juga bermanfaat pada kasus ringan (Smith *et al.,* 2018).

Nebulisasi Epinefrin

Epinefrin nebulisasi digunakan terutama pada croup sedang hingga berat, khususnya apabila terdapat stridor saat istirahat dan peningkatan usaha bernapas. Obat ini menimbulkan vasokonstriksi mukosa sehingga edema saluran napas berkurang dan gejala obstruksi dapat membaik dengan cepat. Efek klinisnya mulai tampak dalam waktu singkat, tetapi bersifat sementara. Karena itu, pasien perlu diobservasi setelah pemberian untuk menilai kemungkinan munculnya kembali gejala ketika efek obat berkurang.

Pemilihan dan pemantauan epinefrin

Epinefrin dapat diberikan dalam bentuk racemic epinephrine atau L-epinefrin sesuai ketersediaan sediaan dan protokol klinis. Dosis harus mengikuti jenis sediaan, konsentrasi, serta pedoman yang berlaku. Penulisan dosis sebagai 0,5 mL/kg berat badan tidak tepat digunakan secara umum tanpa menyebutkan konsentrasi dan batas dosis karena dapat menyebabkan kesalahan pemberian obat.

Setelah pemberian epinefrin nebulisasi, pemantauan dilakukan terhadap frekuensi napas, stridor saat istirahat, retraksi dinding dada, denyut jantung, dan kondisi umum pasien. Pasien tidak boleh dipulangkan hanya berdasarkan perbaikan sesaat; keputusan pemulangan perlu mempertimbangkan kestabilan klinis dan tidak berulangnya gejala selama periode observasi yang sesuai dengan pedoman setempat.

Heliox (helium-oksigen)

Heliox merupakan campuran helium dan oksigen yang secara teoritis dapat mengurangi

turbulensi aliran udara melalui saluran napas yang menyempit. Penggunaannya bertujuan membantu mengurangi kerja pernapasan pada kondisi tertentu. Namun, bukti mengenai manfaat klinis heliox pada croup masih terbatas, sehingga terapi ini bukan penanganan rutin dan tidak boleh menunda pemberian terapi yang telah terbukti bermanfaat atau pengamanan jalan napas pada pasien yang memburuk.

Intubasi trakea

Intubasi trakea dipertimbangkan pada pasien dengan ancaman gagal napas, kelelahan pernapasan, gangguan kesadaran, ventilasi yang tidak adekuat, atau obstruksi berat yang tidak membaik dengan terapi awal. Prosedur ini harus dilakukan oleh tenaga kesehatan yang berpengalaman dalam pengelolaan jalan napas anak, dengan persiapan peralatan dan pemantauan yang memadai. Pemilihan ukuran pipa endotrakeal disesuaikan dengan usia, ukuran tubuh, dan kondisi anatomi pasien. Intubasi merupakan intervensi penyelamatan pada kondisi tertentu, bukan terapi rutin bagi seluruh pasien croup (Susanto, 2023).

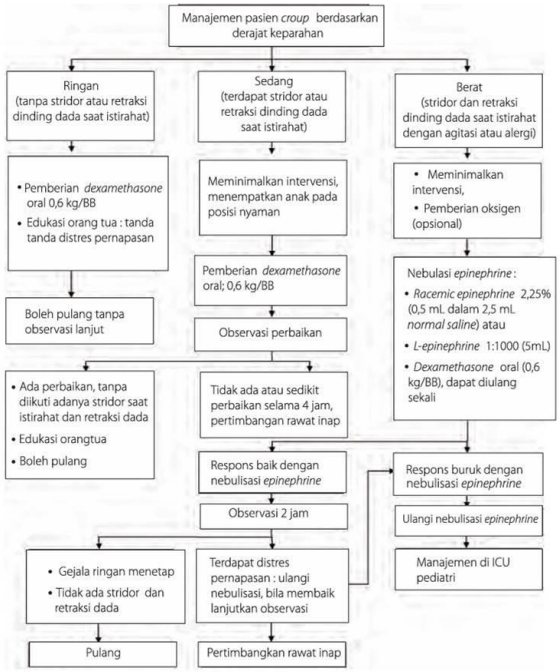

Gambar 5. Tatalaksana pasien croup berdasarkan derajat keparahan (Susanto, 2023)

Secara keseluruhan, penatalaksanaan croup berfokus pada pengenalan tingkat keparahan, pengurangan inflamasi saluran napas, dan pemantauan tanda obstruksi progresif. Kortikosteroid merupakan terapi utama pada semua derajat keparahan, sedangkan epinefrin nebulisasi digunakan ketika terdapat obstruksi yang lebih bermakna. Dukungan jalan napas lanjutan diperlukan apabila muncul tanda kegagalan ventilasi atau kondisi pasien memburuk. Pendekatan bertahap ini memungkinkan terapi diberikan sesuai kebutuhan klinis sekaligus menghindari pemeriksaan dan intervensi yang tidak diperlukan pada kasus ringan.

Kesimpulan

Croup merupakan sindrom klinis akibat inflamasi saluran napas atas, terutama laring dan daerah subglotis, yang umumnya disebabkan oleh infeksi virus parainfluenza dan paling sering terjadi pada anak usia 6 bulan hingga 3 tahun. Manifestasi klinis khas meliputi batuk menggonggong, suara serak, dan stridor akibat penyempitan saluran napas. Diagnosis umumnya ditegakkan berdasarkan anamnesis dan pemeriksaan fisik, sedangkan pemeriksaan penunjang diperlukan secara selektif apabila terdapat gejala atipikal atau kecurigaan terhadap diagnosis lain.

Penatalaksanaan croup didasarkan pada tingkat keparahan dan kondisi klinis pasien. Kortikosteroid direkomendasikan pada semua derajat keparahan, sedangkan epinefrin nebulisasi digunakan terutama pada kasus sedang hingga berat untuk mengurangi obstruksi jalan napas secara cepat. Heliox dan intubasi dipertimbangkan pada kondisi tertentu sesuai indikasi klinis dan tidak menggantikan terapi utama. Pengenalan tanda bahaya, pemantauan kondisi pernapasan, serta edukasi kepada orang tua mengenai kapan harus mencari pertolongan medis merupakan aspek penting dalam mencegah perburukan dan mengurangi risiko komplikasi croup pada anak.

Referensi

Bjornson, C. L., & Johnson, D. W. (2013). Croup in children. *CMAJ*, *185*(15), 1317–1323.

Burke, C. W., Bridges, O., Brown, S., Rahija, R., & Russell, C. (2013). Mode of parainfluenza virus transmission determines the dynamics of primary

infection and protection from reinfection. *PLoS Pathogens*, *9*(11). https://doi.org/10.1371/journal.ppat.1003786

Cai, Y., & Meyer, A. (2020). *Croup BT - Cummings Otolaryngology: Head and Neck Surgery* (pp. 2979–2988).

Choi, Y. Y., Kim, Y. S., Lee, S. Y., Sim, J., Choe, Y. J., & Han, M. S. (2022). Croup as a Manifestation of SARS-CoV-2 Omicron Variant Infection in Young Children. *Journal of Korean Medical Science*, *37*(20). https://doi.org/10.3346/jkms.2022.37.e140

Elena, G. T., Filip, D., Katerina, B., Ana, T. R., Sandra, P., Tatjana, J., & Ivana, A. D. (2020). Epidemiology, treatment, and complications of croup syndrome in children. *Acta Morphologica*, *17*(1), 39–45.

Guide, T. C. (2025). *The Calgary Guide to Understanding Disease*. University of Calgary.

Kivekäs, I., & Rautiainen, M. (2018). *Epiglottitis, acute laryngitis, and croup BT - Infections of the Ears, Nose, Throat, and Sinuses* (pp. 247–255).

Mazurek, H., Bręborowicz, A., Doniec, Z., Emeryk, A., Krenke, K., Kulus, M., & Zielnik-Jurkiewicz, B. (2019). Acute subglottic laryngitis. Etiology, epidemiology, pathogenesis and clinical picture. *Advances in Respiratory Medicine*, *87*(5), 308–316.

Smith, D. K., Mcdermott, A. J., & Sullivan, J. F. (2018). Croup: Diagnosis and Management. *American Family Physician*, *97*(9), 575–580.

Susanto, W. (2023). Tata Laksana Croup pada Anak. *Cermin Dunia Kedokteran*, *50*(4), 194–198.

Azevedo, S. P. da C., Barros, L. G. B. de, Krey, J. G., Pinto, L. A., & Amantéa, S. L. (2024). Croup review: Comparative analysis of acute and recurrent croup. *Jornal Brasileiro de Pneumologia*, 50(5), e20240353. https://doi.org/10.36416/1806-3756/e20240353

Hanna, R., Lee, F., Drummond, D., & Yunker, W. K. (2019). Defining atypical croup: A case report and review of the literature. *International Journal of Pediatric Otorhinolaryngology*, 127, 109686. https://doi.org/10.1016/j.ijporl.2019.109686

Ortiz-Alvarez, O. (2026). Acute management of croup in the emergency department. Canadian Paediatric Society. https://cps.ca/en/documents/position/acute-management-of-croup

Canadian Paediatric Society. (2026, March 6). Acute management of croup in the emergency department. https://cps.ca/en/documents/position/acute-management-of-croup

Shlomovich, M., Hyatt, S., & Cassel-Choudhury, G. N. (2025). Croup and epiglottitis. *Pediatrics in Review*, 46(7), 366–372. https://doi.org/10.1542/pir.2024-006420

Di Cicco, M. E., Fenu, G., Ferrante, G., Nenna, R., Porcaro, F., La Grutta, S., & SIMRI Advocacy Council and Executive Committee. (2025). Italian Pediatric Respiratory Society (SIMRI) position paper on treatment of croup in childhood: An expert group statement approved by SIMRI Advocacy Council and Executive Committee. *Pediatric Respiratory Journal*, 3(3), 126–135. https://doi.org/10.56164/PediatrRespirJ.2025.75

Kim, B. H., Ha, E. K., Yoo, H., Lee, S., Rha, Y. H., Han, M. Y., & Kim, J. H. (2024). Trends in incidence and drug prescriptions for croup in children under 5 years of age: A 2002–2019 population-based study. *Journal of Korean Medical Science*, 39(9), e95. https://doi.org/10.3346/jkms.2024.39.e95

Cooke, A., Conway, S., & Griffin, L. (2026). Croup: Rapid evidence review. *American Family Physician,* 113(3), 254–258. https://www.aafp.org/afp/2026/0300/croup

Taniguchi, S., Kanno, K., & Ito, Y. (2025). When should the differential diagnosis of croup be reconsidered? *Cureus,* 17(12), e99177. https://doi.org/10.7759/cureus.99177

Wei, Y., Li, L., Wei, N., Pu, Y., Zhao, J., & Xiong, P. (2026). Nebulized epinephrine for croup in children: An updated systematic review. *Frontiers in Pediatrics*,

14, Article 1886410. https://doi.org/10.3389/fped.2026.1886410

Hamel, C., Avard, B., Chow, R., Davies, D., Dixon, A., Eamer, G., Garel, J., Grimbly, C., Jamieson, L., Kovesi, T., MacLean, J., Mehta, V., Metcalfe, P., Michaud, A., Miller, E., O'Brien, K., Otley, A., Pohl, D., Stein, N., & Abdeen, N. (2025). Canadian Association of Radiologists pediatric imaging referral guideline. *Canadian Association of Radiologists Journal*, 76(2). https://doi.org/10.1177/08465371241296820

Northern California Pediatric Hospital Medicine Consortium. (2026, March 1). Consensus guidelines for management of croup. UCSF Benioff Children's Hospitals. https://medconnection.ucsfbenioffchildrens.org/croup-guidelines

Siebert, J. N., Salomon, C., Taddeo, I., Gervaix, A., Combescure, C., & Lacroix, L. (2023). Outdoor cold air versus room temperature exposure for croup symptoms: a randomized controlled trial. *Pediatrics*, *152*(3), e2023061365.