

Literature Review: Diagnosis and Management of Hypogonadism

Ratu Asyifa Sukma Ayu^{1*}, Sastraningsih Setiawati¹, Shofa Rona Alya Nuha¹, Suci Nurjanah¹, Eva Triani²

¹Program Studi Pendidikan Dokter, Fakultas Kedokteran dan Ilmu Kesehatan Universitas Mataram, Mataram, Indonesia;

²Staf Pengajar Bagian Ilmu Kesehatan Masyarakat, Fakultas Kedokteran dan Ilmu Kesehatan Universitas Mataram, Mataram, Indonesia;

Article History

Received : December 06th, 2023

Revised : January 30th, 2024

Accepted : February 18th, 2024

*Corresponding Author: **Ratu Asyifa Sukma Ayu**, Program Studi Pendidikan Kedokteran, Universitas Mataram, Nusa Tenggara Barat, Indonesia ;
Email:

ratuasyifa0603@gmail.com

Abstract: Hypogonadism is a clinical syndrome condition caused by disturbances in secretion at the hypothalamic-pituitary-gonadal level. In fact, regarding the results of examinations and decisions about hypogonadism treatment are still difficult to make. So, analysis of the diagnosis and management of hypogonadism in men and women needs to be studied. This research analyzes studies using the Google Scholar, Pubmed and Proquest databases. After searching, 995 articles were found. There were 14 articles containing the diagnosis and management of hypogonadism. Based on the search results, examining hormone levels is the gold standard for diagnosing hypogonadism in men and women. Treatment for primary and secondary hypogonadism for men and women can include sex steroid replacement, gonadotropin or GnRH replacement if the patient wants to increase fertility, surgical therapy and radiation therapy.

Keywords: Diagnosis, estrogen, female hypogonadism, male hypogonadism, testosterone, treatment.

Pendahuluan

Hipogonadisme merupakan sindrom klinis yang diakibatkan oleh defisiensi *gonadotropin releasing hormone* (GnRH) pada hipotalamus atau gonadotropin pada pituitari sehingga menyebabkan kegagalan gonad (Ugo-Neff & Rizzolo, 2022). Terdapat beberapa gejala dari hipogonadisme seperti penurunan ereksi, penurunan libido, dan penurunan volume testis. Kisaran normal testosteron pagi hari pada pria adalah antara 300 ng/dL hingga 1000 ng/dL. Diagnosis hipogonadisme ditegakkan ketika kadar testosteron serum pagi hari kurang dari 300 ng/dL. Namun dapat pula dilakukan penilaian klinis dalam diagnosis hipogonadisme untuk pasien dengan gejala defisiensi testosteron yang persisten walaupun kadar testosteron dalam kisaran normal. Laki-laki lanjut usia harus menargetkan kadar testosteron antara 500 dan 800 ng/dL sementara orang dewasa muda harus

menargetkan kadar testosteron antara 600 dan 900 ng/dL (Sizar & Schwartz, 2022).

Hipogonadisme dibagi menjadi dua yaitu hipogonadisme primer dan hipogonadisme sekunder. Hipogonadisme primer disebabkan oleh kegagalan testis untuk memproduksi testosteron sehingga menyebabkan peningkatan gonadotropin yang disertai dengan rendahnya hormone testosteron. Sedangkan hipogonadisme sekunder disebabkan oleh kurangnya sekresi gonadotropin-releasing hormone (GnRH) pada hipotalamus ataupun kegagalan hipofisis untuk sekresi hormone gonadotropin yang dapat menyebabkan rendahnya kadar hormone gonadotropin dan testosteron dalam darah (Irnandi & Tanojo, 2017).

Prevalensi keseluruhan untuk hipogonadisme berdasarkan studi berbasis populasi adalah AS, 3,8% - 20,4%; Chili, 28,1%; Jerman, 3,4% - 5%; Finlandia, 19,8%; Malaysia, 6,0% - 16,1%; Taiwan, 12,0% dan

Hong Kong, 9,5%. Prevalensi juga meningkat seiring bertambahnya usia dan adanya kondisi komorbid (Huang et al., 2013). Menurut beberapa penelitian, sekitar 40% pria diatas usia 45 tahun dan 50% pria berusia 80-an mengalami hipogonad (Sizar & Schwartz, 2022).

Mengevaluasi pasien pria dewasa dengan dugaan mengalami hipogonadisme atau defisiensi androgen sangat berbeda dengan pasien wanita. Wanita mengalami menopause sehingga semua gejala yang terkait dengan hilangnya estrogen dalam periode yang jelas, sedangkan pria mengalami penurunan kadar testosteron mereka secara perlahan dan bertahap dengan timbulnya gejala yang tampak berbahaya. Pasien dengan hasil anamnesis dan pemeriksaan fisik yang konsisten terkait penyakit hipogonadisme dengan dapat dikonfirmasi dengan mengukur kadar testosteron serum, namun untuk menginterpretasikan hasil dan bagaimana perawatan yang harus diberikan masih sulit (Sterling et al., 2015). Oleh karena itu penting untuk mengetahui diagnosis dan penatalaksanaan penyakit hipogonadisme ini.

Bahan dan Metode

Metode penelusuran

Penyusunan literature review, penulis melakukan penelusuran literatur berdasarkan Preferred Reportic System for Systematic Reviews and Meta-analyses (PRISMA). Strategi pencarian dilakukan pada database online yaitu Google Scholar, PubMed dan Proquest, dengan memperhatikan waktu dipublikasikannya artikel selama tahun 2010-2023.

Hasil penelusuran

Studi disaring sesuai dengan kriteria inklusi sebagai berikut: 1) waktu publikasi dalam rentang 2010-2023 2) artikel menggunakan bahasa inggris maupun bahasa indonesia dan 3) desain studi literature review, systematic review, case report, case series dan cohort. Selain itu, kriteria eksklusi juga ditetapkan dalam penelusuran sebagai berikut: 1) artikel tidak dapat diakses full-text 2) desain studi tidak sesuai dengan kriteria inklusi yang sudah ditetapkan. Rincian strategi pencarian literatur ditunjukkan pada Diagram 1.

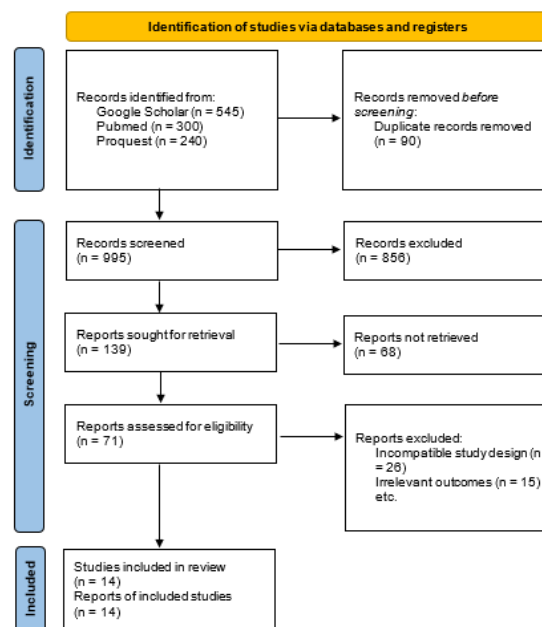


Diagram 1. Hasil PRISMA

Hasil dan Pembahasan

Hasil

Setelah melakukan pencarian artikel dengan menggunakan kata kunci, kriteria inklusi dan eksklusi yang sudah ditentukan, didapatkan hasil 14 artikel yang digunakan dalam pembuatan literature review. Artikel tersebut membahas tentang diagnosis dan tatalaksana hipogonadisme pada pria dan wanita.

Pembahasan

Axis hipotalamus-hipofisis-gonad (HPG) memiliki peran penting dalam perkembangan pubertas dan pematangan sistem reproduksi. Permulaan pubertas dimanifestasikan oleh peningkatan aktivitas neuron GnRH yang menyebabkan pelepasan hormon luteinizing (LH) dan sekresi hormon stimulasi folikel (FSH) secara pulsatil. Pembesaran testis merupakan tanda awal pubertas pada pria, disertai dengan berkembangnya ciri-ciri seksual sekunder lainnya seperti tumbuhnya bulu kemaluan, wajah, dan tubuh, perubahan suara, peningkatan massa otot, peningkatan panjang penis, mengalami emisi di malam hari, perubahan komposisi tubuh dan percepatan pertumbuhan (Rizal & Septiyorini, 2017).

Klasifikasi yang paling umum didasarkan pada lokalisasi topografi pada berbagai tingkat axis hipotalamus-hipofisis-testis (HPT). Oleh

karena itu, penyebab hipogonadisme pria dapat berasal dari hipotalamus, hipofisis, atau testis. Hipogonadisme yang berasal dari hipotalamus atau hipofisis disebut sebagai HG “sekunder”, “central”, atau hipogonadotropik, sedangkan yang disebabkan oleh kelainan testis disebut sebagai “primer” atau hipergonadotropik (Kanakis & Goulis, 2017).

Manifestasi klinis yang muncul pada hipogonadisme pada pria dibagi menjadi dua yaitu masa prapubertas dan pascapubertas. Masa prapubertas ditandai dengan keterlambatan pubertas atau perkembangan seksual yang tidak lengkap, eunuchoidisme, suara masih bernada tinggi, rambut yang jarang tumbuh di area tubuh, otot rangka yang kurang berkembang, mikropenis, dan penutupan epifisis yang tertunda. Sedangkan manifestasi klinis pascapubertas yang muncul pada pria termasuk penurunan libido, disfungsi ereksi, penurunan ukuran skrotum, rambut rontok, otot atrofi dan penurunan kekuatan, kelelahan, ginekomastia, prolaktinoma, iritabilitas, depresi, dan gangguan tidur (Richard-Eaglin, 2018).

Hipogonadisme pada wanita adalah suatu kondisi yang ditandai dengan tidak adanya atau penurunan fungsi ovarium. Penyakit ini disebabkan oleh defek pada gonad (hipogonadisme primer) atau diluar gonad (hipogonadisme sekunder) (Antoniou-Tsigkos *et al.*, 2018). Kegagalan gonad primer juga didefinisikan sebagai hipogonadisme hipergonadotropik, sedangkan hipogonadisme hipogonadotropik menunjukkan malformasi dalam hipotalamus atau hipofisis (Howard & Dunkel, 2019). Terapi yang diberikan pada wanita dengan hipogonadisme bertujuan untuk menginduksi pubertas untuk mencapai karakteristik seksual sekunder, termasuk perkembangan payudara dan rahim, percepatan pertumbuhan, puncak massa tulang, dan kesejahteraan psikologis (Voutsadaki *et al.*, 2022).

Tanda dan gejala pada hipogonadisme wanita berbeda dengan yang terjadi pada pria. Pasien wanita dengan hipogonadisme biasanya datang dengan keluhan amenore primer, payudara kurang berkembang, perawakan pendek, eunuchoidism, atau infertilitas. Manifestasi klinis pascapubertas yaitu adanya sekunder amenore, semburan panas, penurunan

libido, perubahan suasana hati dan tingkat energi, dan osteoporosis (Richard-Eaglin, 2018).

Pemeriksaan fisik digunakan untuk mengetahui status pubertas remaja sesuai umur, dapat menggunakan tanner stadium. Pemeriksaan berat badan, tinggi badan, lingkaran perut serta lingkaran pinggang juga perlu dilakukan. Hal ini dikarenakan obesitas sering dikaitkan dengan hipogonadisme (kebanyakan fungsional). Pada pria perlu dilakukan pemeriksaan ukuran testis dan penis, serta adanya karakteristik sekunder seksual dapat memberikan manfaat informasi mengenai status androgen secara keseluruhan. Selain itu, rasio segmen tubuh atas/segmen tubuh bawah (normalnya > 0,92) dan rasio rentang lengan terhadap tinggi (normalnya <1.0) dapat berguna untuk mengidentifikasi bentuk tubuh eunuchoid, terutama pada pasien dengan hipogonadisme prapubertas atau pubertas tertunda. Terakhir, pemeriksaan dubur digital (DRE) harus dilakukan di semua mata pelajaran untuk mengecualikan kelainan prostat sebelum terapi testosteron atau untuk mendukung kecurigaan hipogonadisme (Salonia *et al.*, 2023). Pada wanita diperlukan juga pemeriksaan status pubertas, untuk mengetahui adanya keterlambatan pubertas atau tidak, terutama pemeriksaan ada/tidaknya rambut kemaluan, karena hal ini berhubungan erat dengan hipogonadisme hipogonadotropik (Sultan *et al.*, 2018).

Pemeriksaan kadar hormon merupakan *gold standard* untuk mendiagnosis hipogonadisme pada pria maupun wanita. Pada pria ditemukan kadar testosteron yang rendah yaitu kurang dari 12 nm dan disertai penurunan sekresi LH. Pada wanita diperlukan pemeriksaan LH dan FSH plasma serta pemeriksaan beberapa hormon lain seperti T4, TSH, dan prolactin (Batubara, 2010; Salonia *et al.*, 2023). Pemeriksaan kadar hormon merupakan *gold standard* untuk mendiagnosis hipogonadisme pada pria maupun wanita. Pada pria ditemukan kadar testosteron yang rendah yaitu kurang dari 12 nm atau kurang dari 200 ng/dl dan disertai penurunan sekresi LH. Pada wanita terjadi penurunan nilai LH dan FSH plasma (nilai normal LH >3mIU/ml dan FSH >7,5 U/ml) serta pemeriksaan beberapa hormon lain seperti T4, TSH, dan prolactin (Ariantini *et al.*, 2018).

Pemeriksaan Imaging juga diperlukan untuk mengetahui kelainan anatomi dan fisiologi dari testis maupun ovarium. Penilaian pada Wanita dilakukan USG pelvis menilai ukuran dan keberadaan ovarium, volume ovarium normalnya > 2ml dan Panjang Rahim normalnya > 35 mm, pemeriksaan MRI otak dilakukan untuk menilai fungsi hipotalamus-pituitary-ovarium dan

pemeriksaan tulang untuk mengetahui umur tulang terkait pubertas. Pemeriksaan pada laki laki dilakukan USG pelvis untuk menilai ada tidaknya saluran reproduksi, pemeriksaan dopler testis juga diperlukan untuk menilai vaskularisasi testis, dan MRI otak untuk menilai fungsi hipotalamus-pituitary-testis (Batubara, 2010; Dedeudis *et al.*, 2018).

Tabel 1. Perkembangan pubertas laki – laki menurut Tunner

Tahap	Payudara	Rambut Pubis
Tahap 1	Prapubertas	Tidak ada rambut pubis
Tahap 2	Breast budding, menonjol seperti bukit kecil, areolamembesar	Jarang, berpigmen sedikit, lurus, atas medial labia
Tahap 3	Payudara dan areola membesar, tidak ada kontur pemisah	Lebih hitam, mulai ikal, jumlah bertambah
Tahap 4	Areola dan papilamembentuk bukitkedua	Kasar, keriting, belum sebanyak dewasa
Tahap 5	Bentuk dewasa, papila menonjol, areola sebagai bagian dari konturbuah dada	Bentuk segitiga seperti padaperempuan dewasa, tersebar sampai medial paha

Tabel 2. Perkembangan pubertas pada wanita menurut Tunner

Tahap	Genitalia	Rambut Pubis
Tahap 1	Prapubertas	Prapubertas tidak ada rambut pubis
Tahap 2	Pertambahan volumetestis, skrotum membesar, menipis dan kemerahan	Jarang, sedikit pigmentasi dan agak ikal, terutamabagian pangkal penis
Tahap 3	Penis mulai membesar baik dalampanjang maupun diameter, volume testis dan skrotum terus bertambah	Tebal ikal, meluashingga ke mons pubis
Tahap 4	Testis dan skrotum terus membesar, warna kulit skrotumyang makin gelap, penis makin membesar baik panjang maupun volume	Bentuk dewasa, tetapi belum meluas ke medialpaha
Tahap 5	Bentuk dan ukurandewasa	Bentuk dewasa, meluas ke medialpubis

Alur kriteria diagnosis hipogonadisme pria

Hipogonadisme pada pria mengacu pada sindrom klinis yang terjadi ketika testis gagal menghasilkan kadar fisiologis testosteron, kadar sperma normal, atau keduanya. Hipogonadisme primer, juga dikenal sebagai hipogonadisme testis pada pria, adalah akibat dari disfungsi testis. Hal ini terkait dengan kadar testosteron serum yang rendah, gangguan spermatogenesis, dan peningkatan kadar gonadotropin, luteinizing hormone (LH), dan follicle-stimulating hormone (FSH). Hipogonadisme hipergonadotropik pria (hipogonadisme primer) paling sering disebabkan oleh sindrom Klinefelter, kriptorkismus unilateral atau bilateral, orkitis gondok, radiasi dan kemoterapi, obat-obatan (yaitu, glukokortikoid dan ketokonazol), torsi testis, dan trauma. Hipogonadisme

hipogonadotropik atau hipogonadisme sekunder terjadi akibat gangguan hipotalamus dan kelenjar hipofisis, menyebabkan kadar testosteron serum rendah, spermatogenesis menurun, dan kadar LH dan FSH yang rendah atau tidak normal (Richard-Eaglin, 2018).

Diagnosis hipogonadisme pria didasarkan pada tanda dan gejala yang dikombinasikan dengan kadar testosteron serum. Presentasi klinis pria dengan hipogonadisme harus konsisten dengan usia onset. Dokter harus memulai pemeriksaan diagnostik dengan memperoleh riwayat kesehatan yang komprehensif, yang harus mencakup pertanyaan mengenai hal berikut:

1. Kondisi medis sistemik yang ada.
2. Riwayat kesehatan keluarga.

3. Penggunaan atau penyalahgunaan obat.
4. Kebiasaan makan (untuk memastikan adanya gangguan makan)
5. Praktik olahraga
6. Obat resep.

Tanda dan gejala bervariasi dan dimodifikasi oleh usia onset, durasi dan tingkat keparahan defisiensi hormon, defisiensi androgen individu dan sensitivitas, komorbiditas, dan riwayat terapi testosteron sebelumnya. Manifestasi klinis hipogonadisme pada pria prapubertas: perkembangan seksual yang tidak lengkap, eunuchoidisme, suara bernada tinggi, rambut tubuh yang jarang, otot rangka yang kurang berkembang, mikropenis, dan penutupan epifisis yang tertunda. Manifestasi klinis pasca pubertas pada pria meliputi hot flashes, penurunan libido, disfungsi ereksi, penurunan ukuran skrotum, rambut rontok, atrofi otot dan penurunan kekuatan, kelelahan, ginekomastia, prolaktinoma, iritabilitas, depresi, dan gangguan tidur (Richard-Eaglin, 2018).

Selama periode pemulihan penyakit akut, pria sering mengalami hipogonadisme hipogonadotropik sementara, yang membaik saat penyakit teratasi. Untuk alasan ini, pemeriksaan diagnostik harus ditunda sampai kondisi akut teratasi. Sebaliknya, ada kondisi tertentu yang meningkatkan testosteron rendah dan menyebabkan gejala seperti disfungsi seksual, penurunan berat badan, dan kelemahan, yang memerlukan evaluasi kadar testosteron serum. Kondisi ini termasuk diabetes tipe 2, penyakit ginjal stadium akhir, dan penyakit paru obstruktif kronik. Pria dengan kondisi penurunan berat badan terkait human immunodeficiency virus (HIV), massa hipofisis, fraktur trauma hukum, atau pengobatan dengan glukokortikoid atau opioid juga memerlukan evaluasi kadar testosteron serum, terlepas dari gejalanya. Tes yang andal harus digunakan untuk mengukur setidaknya 2 kadar testosteron serum pagi hari minimal 2 kali. Jika kadar testosteron total kurang dari 9 sampai 12 nmol/L (250-350 ng/dL), testosteron bebas diukur dan serum LH dan FSH.

Diagnosis hipogonadisme primer harus dicurigai jika kadar testosteron serum dan kadar LH dan FSH meningkat. Jika kadar LH dan FSH rendah atau tidak normal, hipogonadisme sekunder adalah diagnosis yang dicurigai.

Setelah hasil ini diperoleh, pengujian lebih lanjut yang diarahkan pada gejala diperlukan untuk mengidentifikasi penyebab yang mendasari dan memandu pengobatan. Cari kariotipe untuk menyingkirkan sindrom Klinefelter pada pria dengan hipogonadisme primer yang tidak diketahui penyebabnya, terutama jika volume testis kurang dari 6 mL. Minimal 2 analisis mani harus diperoleh pada pria yang dievaluasi untuk infertilitas. Jika hipogonadisme sekunder didiagnosis, skrining diagnostik lebih lanjut mungkin diperlukan untuk menyingkirkan neoplasia hipofisis, penyakit infiltratif (yaitu, hemokromatosis), apnea tidur obstruktif, dan kelainan genetik yang berkontribusi terhadap hipogonadisme.

Pasien hipogonadisme hipogonadotropik diperiksa untuk fitur dismorfik, seperti perawakan pendek, polidaktili, anosmia (yaitu, sindrom Kallmann), dan obesitas ektrim (yaitu, sindrom Prader- Willi). Setelah penyebab lain dari hipogonadisme sekunder telah disingkirkan, diagnosis hipogonadisme hipogonadotropik idiopatik dapat diberikan (Richard-Eaglin, 2018). Riwayat kesehatan yang komprehensif harus diperoleh pada kunjungan awal untuk menentukan adanya gangguan sistemik, penggunaan/ penyalahgunaan zat (opioid, glukokortikoid, steroid anabolik), dan kebiasaan makan (tanda dan gejala anoreksia nervosa). Rentang referensi testosteron bervariasi menurut laboratorium; oleh karena itu, penyedia harus menggunakan rentang yang disediakan laboratorium dalam praktik klinis mereka. Tingkat prolaktin memandu diagnosis prolaktinoma. MRI harus dilakukan berdasarkan kasus per kasus dan berhubungan langsung dengan presentasi klinis pasien (Richard-Eaglin, 2018).

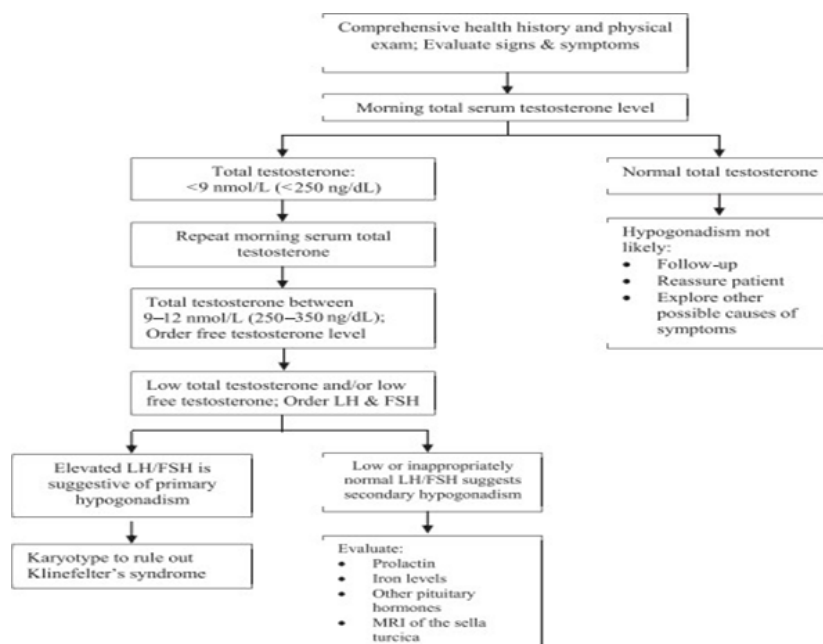
Alur Kriteria Diagnostik Hipogonadisme Wanita

Diagnosis hipogonadisme wanita dipengaruhi oleh onset, komorbiditas, dan tingkat keparahan disfungsi. Hal ini paling sering didiagnosis pada dekade pertama atau kedua kehidupan (usia 10-20 tahun) yaitu diharapkan dideteksi selama masa pubertas. Pasien wanita dengan hipogonadisme biasanya datang dengan amenore primer, payudara yang kurang berkembang, perawakan pendek, eunuchoidisme, atau infertilitas. Manifestasi klinis pascapubertas

meliputi amenore sekunder, hot flashes, penurunan libido, perubahan mood dan tingkat energi, dan osteoporosis (Richard-Eaglin, 2018).

Tes diagnostik harus dilakukan, termasuk pemeriksaan tingkat estrogen, FSH, LH, dan fungsi hipofisis. Peningkatan kadar LH dan FSH konsisten menunjukkan kegagalan ovarium primer. Kegagalan ovarium sekunder yang konsisten dengan kadar LH dan FSH yang rendah dan menunjukkan disfungsi hipotalamus atau hipofisis. Pemeriksaan laboratorium yang dihubungkan dengan gejala mungkin juga

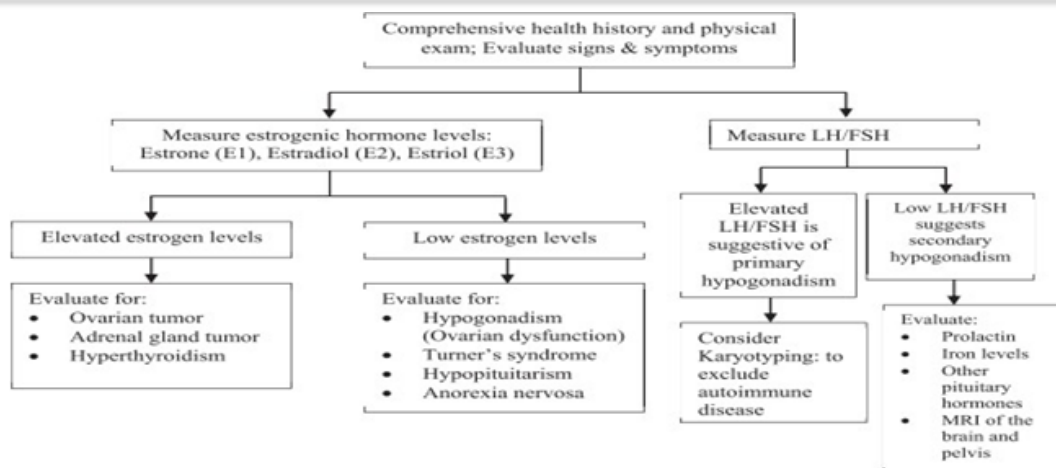
diperlukan. Tes ini terdiri dari: pemeriksaan serum besi dan kadar prolaktin, pemeriksaan fungsi tiroid, dan kariotipe untuk menilai adanya kelainan kromosom. Kadar antibodi antiovarium harus diperiksa pada wanita dengan kariotipe normal dan peningkatan kadar gonadotropin, untuk menyingkirkan penyakit autoimun. Kadar testosteron total dan bebas serta konsentrasi 17-hidroksiprogesteron harus diperiksa pada wanita pascapubertas yang mengalami akne, hirsutisme, dan/atau amenore atau menstruasi tidak teratur (Richard-Eaglin, 2018).



Gambar 1. Pemeriksaan diagnostik hipogonadisme pria

Pemeriksaan pencitraan juga dapat diindikasikan pada wanita dengan gejala hipogonadisme. MRI daerah hipotalamus-hipofisis harus dilakukan untuk dugaan hipogonadisme hipogonadotropik dan untuk menyingkirkan atau mengkonfirmasi keterlibatan hipofisis. Ultrasonografi panggul dan/atau MRI dapat diindikasikan untuk menilai kelainan ovarium. Dalam kasus gangguan perkembangan seksual (DSD), seperti insensitivitas androgen atau DSD ovotesticular, MRI panggul biasanya dilakukan untuk membantu dalam penggambaran anatomi genitalia interna (Sterling et al., 2015). Riwayat kesehatan yang komprehensif harus diperoleh

pada kunjungan awal untuk menentukan adanya gangguan sistemik, penggunaan/penyalahgunaan zat (opioid, glukokortikoid, steroid anabolik), dan gangguan makan (yaitu, anoreksia nervosa). Tingkat hormon estrogen bervariasi pada wanita berdasarkan siklus reproduksi dan usia. Rentang referensi bervariasi menurut laboratorium; oleh karena itu, penyedia harus menggunakan rentang yang disediakan oleh laboratorium dalam praktik klinis mereka. Tingkat prolaktin memandu diagnosis prolaktinoma. MRI harus dipesan berdasarkan kasus per kasus dan berhubungan langsung dengan presentasi klinis pasien (Richard-Eaglin, 2018).



Gambar 2. Pemeriksaan diagnostik hipogonadisme wanita

Tatalaksana Hipogonadisme Pria

Tatalaksana pada penderita hipogonadisme pria adalah pemberian hormon testosteron. Testosteron adalah hormon penting yang diperlukan untuk pertumbuhan perkembangan dan pemeliharaan fenotipe pria selama hidup. Keputusan untuk menggunakan terapi penggantian testosteron pada pria dengan hipogonadisme, harus didasarkan pada kadar testosteron serum yang rendah dan gejala klinis terkait. Terapi penggantian testosteron telah terbukti memperbaiki gejala libido rendah, massa tubuh tanpa lemak, dan fungsi seksual serta menjaga kekuatan tulang. Terapi ini tersedia dalam beberapa sediaan seperti gel, injeksi, insersi pellet, patch, nasal dan pil oral dimana semua formula terapi penggantian testosteron telah menunjukkan peningkatan kadar testosteron pada pria dengan hipogonadisme (Ugo-Neff & Rizzolo, 2022).

Saat ini, sediaan oral yang paling umum tersedia adalah testosteron undecanoate. Formulasi ini membutuhkan dosis yang lebih sering dan lebih besar untuk melengkapi terapi testosteron secara efektif (Ariantini *et al.*, 2018). Obat ini diminum dua kali sehari dengan makanan dan beberapa pilihan dosis yaitu 158 mg, 198 mg, dan 237 mg. Dosis awal yang dianjurkan adalah 237 mg dua kali sehari dan dapat dititrasi dengan dosis 158 mg dan 198 mg. Efek samping yang umum muncul adalah sakit kepala, peningkatan hematokrit, peningkatan tekanan darah, bersendawa, dan penurunan kolesterol high-density lipoprotein (Ugo-Neff & Rizzolo, 2022). Penggunaan preparat buccal terbatas dikarena reaksi merugikan yang umum.

Saat ini, preparasi bukal yang paling umum tersedia adalah tablet bukal (Striant®) yang ada sebagai pilihan terapi potensial bagi pasien yang dapat mentoleransinya dan memberikan efek yang cepat. Tablet ini bersifat mukoadhesif diletakkan pada gusi di atas gigi seri atas dan secara perlahan melepaskan testosteron ke dalam sistem peredaran darah. Pemberian tablet 30 mg dua kali sehari menghasilkan kadar testosteron serum yang stabil (Khodamoradi *et al.*, 2021; Ugo-Neff & Rizzolo, 2022).

Substitusi intramuskular testosteron telah terbukti efektif dalam memulai dan mempertahankan virilisasi pada semua pria hipogonad. Pilihannya berupa varian long-acting (testosteron enanthate dan testosteron cypionate) dan extra-long-acting (testosteron undecanoate). Pemberian testosteron intramuskular long-acting biasanya diberikan 50-100 mg setiap minggu, 100-200 mg setiap 2 minggu, atau 250 mg setiap 3 minggu dan telah menunjukkan hasil yang konsisten. Keuntungan dari pilihan jangka panjang adalah bahwa mereka sangat efektif, mudah diakses, dan hemat biaya (Ariantini *et al.*, 2018). Pemberian testosteron undecanoate setelah injeksi pertama, memberikan tawaran kemudahan injeksi yang diberikan setiap 10 hingga 12 minggu sekali. Namun, suntikan ini harus diberikan oleh profesional kesehatan terlatih karena risiko mikroemboli minyak paru dan anafilaksis (Ugo-Neff & Rizzolo, 2022).

Sediaan transdermal yang tersedia berupa solutions, gel dan patch yang diketahui memberikan peningkatan yang sangat stabil dan efektif dalam kadar serum testosteron. Substitusi testosteron transdermal memiliki beberapa

keuntungan seperti memiliki durasi kerja yang singkat, sehingga sediaan dapat dengan cepat dihentikan jika terjadi efek samping dan kadar testosteron kemudian akan cepat menurun. Serta mudah digunakan dan diakses. Sebaliknya, kerugiannya antara lain kebutuhan untuk pemberian harian, biaya yang relatif tinggi, iritasi kulit, dan risiko transfer kontak ke orang lain (Ariantini *et al.*, 2018). Selain itu, terdapat pula pemberian gel hidung yang memberikan 5,5 mg testosteron per pompa, dapat diberikan sendiri ke dalam lubang hidung tiga kali sehari. Dosis yang dianjurkan adalah 33 mg setiap hari (6 pompa). Waktu paruhnya bervariasi, antara 10 dan 100 menit. Sekitar 40 menit setelah pemberian, kadar testosteron kembali normal. Pada pemberian melalui sediaan transdermal, perlu dijelaskan kepada pasien yang menggunakan gel untuk mengoleskan gel setiap hari menggunakan sarung tangan atau mencuci tangan dengan baik setelah aplikasi (Ugo-Neff & Rizzolo, 2022).

Sediaan implan pelet subdermal (Testopel®) adalah pilihan yang layak untuk penggantian testosteron dan menghasilkan kadar testosteron yang stabil. Pelet akan ditanamkan ke dalam lemak subdermal bokong, dinding perut bagian bawah, atau paha dengan teknik tunneling menggunakan anestesi lokal. Namun karena ini perlu untuk dilakukannya prosedur bedah untuk implantasi dan bentuk terapi penggantian testosteron ini biasanya tidak direkomendasikan sebagai pengobatan lini pertama. Disarankan bahwa 3-6 pelet 75mg harus ditanamkan setiap 4-6 bulan (150 mg-450 mg) untuk mencapai kadar testosteron yang stabil dalam kisaran normal (Ariantini *et al.*, 2018). Jumlah pelet bervariasi menurut pasien dan dapat berkisar dari 6 hingga 12. Pria dengan BMI lebih besar dari 25 membutuhkan 10 hingga 12 pelet; mereka yang BMInya kurang dari 25 membutuhkan 6 hingga

9 pelet (Ugo-Neff & Rizzolo, 2022).

AUA merekomendasikan konseling pria dengan defisiensi testosteron untuk meningkatkan aktivitas fisik dan menjaga berat badan mereka dalam kisaran yang direkomendasikan untuk mengurangi tanda dan gejala defisiensi testosteron dan meningkatkan kadar testosteron serum. Beberapa penelitian sebelumnya juga melaporkan bahwa intervensi diet, dengan dan tanpa olahraga, menghasilkan peningkatan yang signifikan dalam kadar testosteron total. Selain menjaga berat badan yang sehat, kualitas tidur dikaitkan dengan gejala kekurangan testosteron. Secara umum, modifikasi gaya hidup untuk memasukkan tidur sehat dengan diet dan olahraga untuk mempertahankan berat badan normal dan tingkat aktivitas aman dan efektif meningkatkan kadar testosteron endogen. Rekomendasi ini harus disertakan sebagai bagian dari pilihan konseling dan penatalaksanaan untuk pria dengan defisiensi testosteron (Krzastek & Smith, 2020).

Tatalaksana Hipogonadisme Wanita

Tatalaksana pada penderita hipogonadisme wanita berbeda dengan pria. Tujuan terapi untuk wanita dengan hipogonadisme adalah untuk menginduksi dan mempertahankan karakteristik seks sekunder, menormalkan fungsi seksual, dan meningkatkan massa tulang dan otot. Terapi harus didasarkan pada setiap individu pasien, dan dipandu oleh onset usia, potensi pertumbuhan dan kebutuhan psikososial pasien. Wanita muda dengan usia tulang pada atau kurang dari 12 tahun harus memulai terapi estrogen awal dengan dosis yang sangat rendah, karena dosis yang lebih tinggi dapat menyebabkan pematangan epifisis yang cepat (Richard-Eaglin, 2018).

Tabel 3. Managemen Hipogonadisme Wanita

	Rute	Dosis	Efek terapi	Edukasi pasien
Prepubertal				
Opsi terapi estrogen				Anjurkan pasien untuk segera melaporkan hal – hal berikut:
• Ethinyl estradiol atau	Oral	5µg/hari	Merangsang perkembangan payudara dan induksi pubertas	- Nyeri abdomen
• Conjugated equine estrogen atau				- Nyeri dada dan sesak napas
• Micronized estradiol	Oral	0,15 – 0,3 mg/hari 0,5 mg/hari		- Sakit kepala yang tiba – tiba/ terus menerus - Masalah mata

Terapi penggantian hormon penuh:	Oral			- Nyeri kaki yang parah dan/atau pembengkakan pada pergelangan kaki dan kaki
• Conjugated equine estrogen	Oral	0,625 – 1,25 mg/hari	Induksi menstruasi; Terapi siklis (mulai setelah 6 bulan atau saat perdarahan)	
Dikombinasi dengan:				
• Medroxyprogesterone acetate, atau				
• Micronized progesterone	Oral	5 – 10 mg/hari		
		200 mg		
Opsis terapi lain:	Oral		Induksi pubertas	
• Micronized estradiol	Oral	2 mg/hari		
• 17β-Estradiol patches	Transdermal	100 – 200 µg, 1-2 kali/minggu		
• Estrogen gel	Transdermal	1 – 2 mg/hari		

Tatalaksana standar untuk wanita dengan hipogonadisme adalah terapi penggantian hormon estrogen. Pilihan sediaan penggantian estrogen yang tersedia termasuk oral dan transdermal. Selain itu, beberapa kontrasepsi oral kombinasi estrogen progesteron dapat digunakan sebagai terapi pengganti pada pasien wanita dengan hipogonadisme (Richard-Eaglin, 2018). Estradiol oral atau transdermal adalah pengobatan yang direkomendasikan untuk induksi pubertas pada wanita muda. Terapi estrogen oral awal yang direkomendasikan adalah dengan dosis harian kecil selama 3 sampai 6 bulan, setelah itu dosis dapat ditingkatkan dan dijadwalkan kembali. Dosis transdermal awal dapat dititiasi setelah 6 sampai 12 bulan. Menambahkan progestogen setelah 6 bulan pertama dianjurkan untuk membantu terapi siklus (Richard-Eaglin, 2018).

Kesimpulan

Hipogonadisme merupakan sindrom klinis yang diakibatkan oleh defisiensi gonadotropin releasing hormone (GnRH) pada hipotalamus atau gonadotropin pada pituitari sehingga menyebabkan kegagalan gonad. Pemeriksaan

kadar hormon merupakan gold standard untuk mendiagnosis hipogonadisme pada pria maupun wanita. pada pria ditemukan kadar testosteron yang rendah yaitu kurang dari 12 nm atau kurang dari 200 ng/dl dan disertai penurunan sekresi LH. Pada wanita terjadi penurunan nilai LH dan FSH plasma (nilai normal LH >3mIU/ml dan FSH >7,5 U/ml) serta pemeriksaan beberapa hormon lain seperti T4, TSH, dan prolaktin. Tatalaksana pada penderita hipogonadisme pria adalah modifikasi gaya hidup serta pemberian hormon testosteron. Sementara itu, tatalaksana standar untuk wanita dengan hipogonadisme adalah terapi penggantian hormon estrogen. Selain itu, beberapa kontrasepsi oral kombinasi estrogen progesteron dapat digunakan sebagai terapi pengganti pada pasien wanita dengan hipogonadisme.

Ucapan Terima Kasih

Terimakasih saya ucapkan kepada pembimbing kami dr. Eva Triani, M.Ked.Trop yang telah membimbing kami menyusun *literature review* ini serta ucapan terimakasih kepada rekan penulis yang sudah memberikan tulisan terbaik mereka pada naskah ini.

Referensi

- Antoniou-Tsigkos, A., Macut, D., & Mastorakos, G. (2018). *Physiopathology, Diagnosis, and Treatment of Secondary Female Hypogonadism*.
https://doi.org/https://doi.org/10.1007/978-3-319-44444-4_9
- Ariantini, D., Lutfi, M., & Hadiati, D. R. (2018). Kadar Hormon LH Basal sebagai Prediktor Keberhasilan Stimulasi Ovarium pada Program Bayi Tabung. *Jurnal Kesehatan Reproduksi*, 5(1), 32.
<https://doi.org/10.22146/jkr.37988>
- Batubara, J. R. (2010). Adolescent Development (Perkembangan Remaja). *Sari Pediatri*, 12(1), 21.
<https://doi.org/10.14238/sp12.1.2010.21-9>
- Defeudis, G., Mazzilli, R., Gianfrilli, D., Lenzi, A., & Isidori, A. M. (2018). The CATCH checklist to investigate adult-onset hypogonadism. *American Society of Andrology and European Academy of Andrology*, 6, 665–679.
<https://doi.org/10.1111/andr.12506>
- Howard, S. R., & Dunkel, L. (2019). Delayed Puberty—Phenotypic Diversity, Molecular Genetic Mechanisms, and Recent Discoveries. *Endocrine Reviews*, 40(5), 1285–1317.
<https://doi.org/10.1210/er.2018-00248>
- Huang, M. Y., Parker, G., Zarotsky, V., Carman, W., Morgentaler, A., Jones, H., & Singhal, P. (2013). The Prevalence, Incidence, And Treatment Rates Of Hypogonadism In Men Across Geographies: A Systematic Literature Review. *Value in Health*, 16(3), 70–71.
<https://doi.org/10.1016/j.jval.2013.03.315>
- Irnandi, D. F., & Tanojo, T. D. (2017). Ginekomasti pada Laki-Laki dengan Mikroadenoma Hipofisis. *Jurnal Kedokteran Brawijaya*, 29(04), 377–382.
<https://doi.org/10.21776/ub.jkb.2017.029.04.16>
- Kanakis, G. A., & Goulis, D. G. (2017). Classification and Epidemiology of Hypogonadism. *Endocrinology of the Testis and Male Reproduction*.
https://doi.org/https://doi.org/10.1007/978-3-319-29456-8_22-1
- Khodamoradi, K., Khosravizadeh, Z., Parmar, M., Ramasamy, R., & Arora, H. (2021). *Exogenous testosterone replacement therapy versus raising endogenous testosterone levels: current and future prospects*. 2(1), 32–42.
<https://doi.org/10.1016/j.xfnr.2020.11.001>.Exogenous
- Krzastek, S. C., & Smith, R. P. (2020). Non-testosterone management of male hypogonadism: An examination of the existing literature. *Translational Andrology and Urology*, 9(1), 160–170.
<https://doi.org/10.21037/tau.2019.11.16>
- Richard-Eaglin, A. (2018). Male and Female Hypogonadism. *Nursing Clinics of North America*, 53(3), 395–405.
<https://doi.org/10.1016/j.cnur.2018.04.006>
- Rizal, D. M., & Septiyorini, N. (2017). Testosterone undecanoate treatment for muscle weakness in a male with hypogonadotropic hypogonadism delayed puberty: A case report. *Indonesian Journal of Medicine and Health*, 8(1), 10–18.
<https://doi.org/10.20885/JKKI.Vol13.Iss2.art14>
- Salonia, A., Bettocchi, C., Capogrosso, P., Carvalho, J., Corona, G., Hatzichristodoulou, G., Jones, T. ., A, K., Martinez-Salamanca, J. ., Minhas, S., Serefoglu, E. ., & Verze, P. (2023). EAU Guidelines on Sexual and Reproductive Health, Chapter 5 - Management of Erectile Dysfunction . *European Association of Urology*.
<https://uroweb.org/guidelines/sexual-and-reproductive-health/chapter/management-of-erectile-dysfunction>
- Sizar, O., & Schwartz, J. (2022). *Hypogonadism*. In: StatPearls [Internet]. Treasure Island (FL); StatPearls Publishing.
<https://www.ncbi.nlm.nih.gov/books/NBK532933/>
- Sterling, J., Bernie, A. M., & Ramasamy, R. (2015). Hypogonadism : Easy to define , hard to diagnose, and controversial to treat. *Canadian Urological Association*, 9(1–2), 65–68.
<https://doi.org/http://dx.doi.org/10.5489/cuaj.2416>
- Sultan, C., Gaspari, L., Maimoun, L., Kalfa, N., & Paris, F. (2018). Disorders of puberty. *Best Practice & Research Clinical*

- Obstetrics & Gynaecology*, 48, 62–89.
<https://doi.org/10.1016/j.bpobgyn.2017.11.004>
- Ugo-Neff, G., & Rizzolo, D. (2022). Hypogonadism in men: Updates and treatments. *Journal of the American Academy of Physician Assistants*, 35(5), 28–34.
<https://doi.org/10.15562/ism.v10i3.465>
- Voutsadaki, K., Matalliotakis, M., & Ladomenou, F. (2022). Hypogonadism in adolescent girls: treatment and long-term effects. *Acta Biomedica*, 93(5), 1–11.
<https://doi.org/10.23750/abm.v93i5.13719>