

## Wound Healing Potential of *Sargassum plagiophyllum* Extract on Mice Model with Incision Lesion

Andita Ayu Mandasari<sup>1</sup>, Nadia Rahadatul A'isyi<sup>1</sup>, Dheasy Herawati<sup>2\*</sup>

<sup>1</sup>Program Studi D4 Teknologi Laboratorium Medis, , Fakultas Ilmu Kesehatan, Universitas Maarif Hasyim Latif, Jalan Ngelom Megare Nomor 30, Sidoarjo, Jawa Timur 61257, Indonesia;

<sup>2</sup>Program Studi D3 Teknologi Laboratorium Medis, , Fakultas Ilmu Kesehatan, Universitas Maarif Hasyim Latif, Jalan Ngelom Megare Nomor 30, Sidoarjo, Jawa Timur 61257, Indonesia;

### Article History

Received : December 21<sup>th</sup>, 2024

Revised : January 02<sup>th</sup>, 2025

Accepted : January 17<sup>th</sup>, 2025

\*Corresponding Author: **Dheasy Herawati**, Program Studi D3 Teknologi Laboratorium Medis, Fakultas Ilmu Kesehatan, Universitas Maarif Hasyim Latif, Jalan Ngelom Megare Nomor 30, Sidoarjo, Jawa Timur 61257, Indonesia;  
Email: [dheasy\\_herawati@dosen.umaha.ac.id](mailto:dheasy_herawati@dosen.umaha.ac.id)

**Abstract:** The skin serves as the body's outer protection against infection and plays an important role in water and electrolyte balance. The skin is often injured which increases the risk of infection if the wound does not close immediately. This study explored the potential of concentrated extract of *Sargassum plagiophyllum* in healing incision wounds in mice. Mice were given a 1 cm incision wound and then given CaCl<sub>2</sub> *S. plagiophyllum* extract as the treatment group, povidine iodine as the positive control group, while the negative control group was not given anything. Macroscopic results showed that the wounds in the treatment group healed on day 17, while the negative and positive groups healed on days 15 and 16. Microscopic images showed that the inflammatory phase of wound healing was seen on day five in all groups which showed a normal phase of wound healing. These results indicate that the CaCl<sub>2</sub> extract of *S. plagiophyllum* has the same potency as the positive group, but it is very important to consider the right formulation so that the effectiveness can be increased and faster in wound healing in future studies.

**Keywords:** Healing, *Sargassum plagiophyllum*, Wound.

### Pendahuluan

Kulit merupakan organ yang sangat penting bagi manusia untuk menjaga keseimbangan air dan elektrolit serta berperan sebagai *barrier* terhadap lingkungan luar seperti patogen (Chambers & Vukmanovic-Stejic, 2020). Kulit tersusun atas banyak lapisan yaitu: bagian luar adalah epidermis dan dermis; lapisan lemak subkutan yang terpisah oleh lapisan vestigial otot rangka; sementara bagian paling luar adalah stratum corneum (Vestita et al., 2022). Tidak jarang kulit dapat mengalami luka yang dapat berupa luka lecet (abrasio atau eksoriasis), luka insisi atau luka iris atau sayat (*vulnus scissum*), luka robek, luka tusuk, luka karena gigitan, luka tembak, luka bakar, dan lain sebagainya. Penyembuhan luka dapat diartikan sebagai suatu respon terhadap cedera dan merupakan usaha untuk mempertahankan struktur dan fungsi normal.

Waktu yang dibutuhkan luka untuk sembuh berkisar antara tujuh hingga 21 hari pada kondisi luka akut, sementara luka kronis atau luka yang disebabkan oleh penyakit tertentu mungkin membuktikan waktu yang lebih lama (Braiman-Wiksmann et al., 2007). Tahap penyembuhan luka secara fisiologis terdiri dari fase homeostasis yang dimulai dari munculnya kerusakan yang akan membuat platelet aktif dan untuk membentuk *blood clot*. Selanjutnya adalah fase peradangan yaitu sel-sel imun (neutrofil, monosit, makrofag) akan mengeluarkan sitokin pro inflamasi untuk melindungi kulit dari infeksi (Braiman-Wiksmann et al., 2007). Tidak hanya sitokin pro-inflamasi, molekul *growth factor* juga akan diproduksi untuk memberi sinyal kepada fibroblas dan sel sel epitel. Sel epitel dan fibroblas mulai diperbanyak selama beberapa hari hingga minggu. Proses ini disebut fase proliferasi (Braiman-Wiksmann et al., 2007). Selanjutnya jaringan akan melakukan fase

remodeling yang melibatkan kolagen dan mungkin membutuhkan waktu lebih lama hingga dua tahun.

Pengobatan luka pada kulit sangat penting bagi kesehatan manusia karena kulit termasuk pertahanan paling luar yang rentan infeksi sehingga diperlukan obat luka yang efektif dan efisien. Indonesia kaya akan bahan alam yang masih banyak potensi untuk dapat dieksplorasi. Pengobatan tradisional yang berbasis bahan alam merupakan salah satu upaya untuk mengatasi masalah kesehatan yang telah diwariskan dari generasi ke generasi. Obat tradisional dinilai lebih aman apabila digunakan sesuai dengan ketepatan bahan, ketepatan dosis, ketepatan penggunaan waktu (Arwidarsari *et al.*, 2019).

Rumput laut adalah organisme serupa tumbuhan yang hidup di laut dan memiliki beberapa jenis seperti rumput laut hijau, merah, dan coklat. *Sargassum plagyophyllum* adalah jenis rumput laut coklat yang banyak tumbuh di perairan dan memiliki kandungan bioaktif yang bermanfaat sebagai antiperadangan, antibiotik, antiviral, hipokolesterolemik, dan stimulan. Aktivitas tersebut dihasilkan karena *S. Plagyophyllum* memiliki kandungan metabolit antara lain terpenoid, saponin, fenolik, alkaloid, dan tannin (Paga *et al.*, 2022). Penelitian yang dilakukan oleh Arwidarsari (2019) menyebutkan bahwa ekstrak etanol *Sargassum* sp. Dapat menyembuhkan luka oral pada tikus (Arwidarsari *et al.*, 2019). Penelitian lain menyebutkan bahwa *S. plagyophyllum* kemampuan menghambat bakteri *Listeria monocytogenes* dan *Pseudomonas aeruginosa* (Sidauruk *et al.*, 2021). Selain itu, *S. Plagyophyllum* juga memiliki kandungan vitamin C, vitamin E, dan antioksidan yang bagus untuk perbaikan kulit (Dolorosa *et al.*, 2017).

Bahan aktif di dalam *S. Plagyophyllum* dapat diekstrak jika menggunakan pelarut yang tepat. Penelitian sebelumnya menunjukkan ekstraksi menggunakan hexana hanya dapat menghasilkan steroid/ triterpenoid (Edison *et al.*, 2020). Ekstraksi menggunakan metanol atau etil asetat mampu menghasilkan fenolik, saponin, steroid, terpenoid, dan tanin tetapi negatif pada alkaloid dan flavonoid (Edison *et al.*, 2020). Penelitian lain menunjukkan ekstraksi *Sargassum* yang diperoleh dari Yogyakarta dan NTT dengan menggunakan etil asetat tidak dapat menghasilkan saponin dan alkaloid (Herawati &

Pudjiastuti, 2021) sedangkan ekstraksi menggunakan butanol hanya dapat menghasilkan terpenoid dan saponin (Putri *et al.*, 2023). Pada penelitian ini, ekstraksi *S. Plagyophyllum* menggunakan kalsium klorida (CaCl<sub>2</sub>).

Ekstraksi *Sargassum fluitans* menggunakan CaCl<sub>2</sub> menghasilkan rendemen yang tinggi dibandingkan dengan menggunakan metode asam (Maharani *et al.*, 2017). Rendemen pada proses ekstraksi berperan penting karena menghitung perbandingan berat hasil ekstraksi dengan berat bahan baku serta dapat mengetahui tingkat keefektifan proses ekstraksi yang berkaitan dengan kandungan bioaktif ekstrak (Senduk *et al.*, 2022). Selain itu, penelitian Diharningrum (2018) menunjukkan waktu ekstraksi pada *Sargassum hystrix* J. Agardh lebih singkat dan biaya yang relatif lebih murah karena bahan dan alat yang dibutuhkan sangat sederhana mudah didapatkan (Diharningrum & Husni, 2018). Berdasarkan uraian di atas, penelitian ini bertujuan untuk melihat potensi alga coklat (*Sargassum plagyophyllum*) yang diekstraksi menggunakan CaCl<sub>2</sub> untuk menyembuhkan luka insisi mencit.

## Bahan dan Metode

### Jenis penelitian

Penelitian ini merupakan penelitian eksperimental dengan No. 099/EC/KEPK-FKUC/II/2024 yang dilaksanakan di Laboratorium Hewan dan Laboratorium Sitohistoteknologi Fakultas Ilmu Kesehatan Universitas Maarif Hasyim Latif, Sidoarjo.

### Alat dan bahan

Alat yang digunakan pada penelitian sebagai berikut: tempat pemeliharaan mencit, botol minum, tempat makan, scalpel, penggaris, lidi, handscoon, pencukur bulu, timbangan digital, pinset, perban luka, cotton bud, objek glass, cover, hot plate, microtome, waterbath, mikroskop. Bahan yang digunakan diantaranya sediaan ekstrak etanol dan CaCl<sub>2</sub> rumput laut coklat, obat anestesi, povidine iodine 10 %, tisu, xylene, alcohol bertingkat, hematoxilin eosin, larutan NBF 10 %, eter, aquades.

### Pembuatan Luka Sayat pada Mencit

Mencit albino jantan strain *Deutschland denken* berumur 2 – 3 bulan dikelompokkan menjadi empat kelompok yang terdiri dari tiga

mencit dan diberi perlakuan sayatan. Kelompok tersebut adalah sebagai berikut: kelompok negatif (K-), tanpa diberikan terapi; kelompok positif (K+), diberi 10% povidine iodine; kelompok perlakuan (KP), diberi ekstrak pekat CaCl<sub>2</sub> *S. Plagyophyllum*. Semua mencit diberi luka sayatan sebesar 1 cm menggunakan *scalpel* steril.

### **Pengambilan dan Pengolahan Sampel Jaringan**

Pengambilan sampel kulit dilakukan pada hari ke 1, 5, dan ketika luka sudah sembuh. Pada setiap kelompok diambil sebanyak 3 ekor mencit untuk pemeriksaan jaringan. Kulit diambil dengan ketebalan 3 mm sampai dengan area sub-cutan sepanjang 2,5 cm. Kulit yang diperoleh kemudian dilakukan fiksasi menggunakan larutan 10% *Neutral Buffer Formalin* dan dibiarkan pada suhu kamar selama kurang lebih 48 jam. Setelah itu dilakukan tahap pemrosesan jaringan meliputi dehidrasi, *clearing*, dan impregnasi. Selanjutnya spesimen dilakukan tahap *embedding* di dalam paraffin. Pemotongan blok paraffin menggunakan mikrotom berukuran 4mm kemudian dilakukan pengecatan menggunakan Hematoxylin dan Eosin.

### **Analisis Data**

Data yang diperoleh berupa Gambaran luka mencit dan pengamatan preparat jaringan kulit. Hasil pengamatan mikroskopis berupa lebar dan kedalaman luka diukur menggunakan mikroskop Magnus MX21iLED pada perbesaran 100X.

### **Hasil dan Pembahasan**

#### **Gambaran makroskopis perjalanan luka yang diobati dengan ekstrak *S. Plagyophyllum***

Hasil penelitian dilaporkan dengan proses penyembuhan luka pada kontrol negatif yang tidak diberi perlakuan apapun, kontrol positif diberi povidine iodine, dan kelompok perlakuan yang diberi ekstrak *S. Plagyophyllum* yang ditunjukkan pada gambar 1. Proses ini diamati pada hari ke-1, -5, dan -15.

#### **Gambaran mikroskopis perjalanan luka yang diobati dengan ekstrak *S. Plagyophyllum***

Gambaran mikroskopis luka semua kelompok ditunjukkan pada gambar 2 dengan

hari pengamatan ke-1, dan ke-5. Gambar 3 menunjukkan hasil pengamatan mikroskop di hari pengamatan yang berbeda karena penyembuhan luka pada masing-masing kelompok yang juga berbeda.

### **Pembahasan**

Luka dapat disebabkan oleh trauma yang mengakibatkan rusak atau terputusnya hubungan jaringan tubuh. Proses penyembuhan luka (*wound healing*) sangat diperlukan untuk mendapatkan kembali kontinuitas jaringan. Luka terbuka dapat bersifat fatal karena akan meningkatkan resiko infeksi. Eksplorasi bahan alam di Indonesia untuk pengobatan tradisional merupakan salah satu cara untuk mengatasi penyembuhan luka karena berlimpah di alam sehingga mudah untuk dibudidayakan, salah satunya adalah rumput laut coklat *Sargassum sp.* merupakan bahan alam yang mudah ditemukan di perairan Indonesia (Muslimin & Sari, 2018). Penelitian menyebutkan sekitar sembilan belas spesies *Sargassum sp* memiliki potensi sebagai antioksidan dan anti-inflamasi (You *et al.*, 2021).

#### **Gambaran makroskopis perjalanan luka yang diobati dengan ekstrak *S. Plagyophyllum***

Pada penelitian ini, ekstrak CaCl<sub>2</sub> *S. Plagyophyllum* diberikan kepada mencit yang telah dilukai pada bagian punggung. Gambaran makroskopis pada kelompok yang diberikan ekstrak rumput laut pada hari ke 5 menunjukkan luka semakin besar. Hal ini dapat disebabkan karena ekstrak yang digunakan adalah ekstrak pekat tanpa ditambahkan media ointment atau gel. Formulasi dan penambahan ointment diperlukan untuk menstabilkan pH dan homogenitas untuk mengurangi resiko peradangan yang dapat diakibatkan oleh ekstrak pekat tanaman (Leny *et al.*, 2023). Ointment berbasis minyak merupakan media konduktif yang dapat meningkatkan penyerapan senyawa aktif dari ekstrak tanaman pada jaringan target (Zishan *et al.*, 2024).

Formulasi pada obat oles herbal memegang peranan penting sebagai media pengantar obat. Faktor yang berpengaruh seperti pH, bau, dosis, stabilitas fisik dan kimia seharusnya tidak boleh diabaikan sehingga kandungan kimia pada ekstrak dapat berfungsi secara optimal (Chang *et al.*, 2013). Penelitian sebelumnya menunjukkan formulasi pada

ekstrak etanol daun *Aegialitis rotundifolia* Roxb yang menggunakan campuran lemak, parafin, *cetostearyl* stabil hingga hari ke-90 dan setelahnya nampak sedikit perubahan bau (Ghosh *et al.*, 2019). Penelitian lain pada ekstrak *Manilkara zapota* L. dengan formulasi *ointment* yang sama juga menunjukkan percepatan pada proses penyembuhan luka (Alsareii *et al.*, 2023). Selain itu, penelitian pada ekstrak daun ekstrak *Acalypha indica* L. dengan campuran *ointment* Vaseline juga memiliki potensi penyembuhan luka yang lebih cepat. (Laut *et al.*, 2019).

Keterbatasan penelitian ini adalah tidak menggunakan *ointment* sebagai media penghantar obat sehingga hasil penelitian menunjukkan luka membutuhkan waktu lebih lama untuk perbaikan jaringan yakni berselang satu dan dua hari dengan grup K- dan K+. Hal ini membuktikan bahwa ekstrak *CaCl<sub>2</sub> S. Plagyophyllum* sebenarnya masih memiliki potensi penyembuhan luka sehingga kedepannya dapat dilakukan penelitian lanjutan dengan parameter yang lebih komprehensif.

### Gambaran mikroskopis perjalanan luka yang diobati dengan ekstrak *S. Plagyophyllum*

Proses penyembuhan luka dimulai dari tahapan hemostasis yang terjadi hingga dua hari. Sesaat setelah muncul luka, pembuluh darah akan berkontraksi untuk mengurangi aliran darah dan memproduksi faktor *clotting* pada waktu bersamaan untuk mencegah kehilangan darah (Guo & DiPietro, 2010). Tahapan kedua dari proses penyembuhan luka adalah inflamasi yang ditandai perekrutan sel-sel imun seperti makrofag, neutrophil, dan limfosit. Proses peradangan ini terjadi hingga hari ke 7 pada luka akut. Hal ini sesuai dengan hasil mikroskopis pada penelitian ini yang menunjukkan adanya area inflamasi yang cukup luas di hari ke 5 pada seluruh kelompok. Inflamasi pada proses ini berguna untuk melindungi kulit dari infeksi bakteri atau jamur pada luka terbuka. Selain itu, sel-sel imun tersebut juga memberikan sinyal untuk pembentukan jaringan baru (Wang *et al.*, 2022).

Sel-sel imun memiliki peran penting dalam proses penyembuhan luka. Neutrofil adalah salah satu sel imun yang berfungsi tidak

hanya untuk membersihkan mikroba tetapi juga sel-sel debris pada area luka. Sel imun lain yang juga penting dalam perbaikan jaringan adalah makrofag yang memiliki berbagai fungsi antara lain menghasilkan molekul sitokin pemicu inflamasi, mengeliminasi sel apoptosis, dan menstimulasi sel-sel lain seperti sel keratin, sel fibroblast, dan pembuluh darah untuk proses regenerasi jaringan kulit sehingga makrofag juga disebut sebagai sel yang hadir pada masa transisi fase proliferasi (Koh & DiPietro, 2011).

Tahapan selanjutnya adalah fase proliferasi yang ditandai dengan pembentukan epitelial baru. Sel fibroblas dan endotel juga dibentuk untuk mendukung pembentuk kapiler darah dan kolagen serta bersama dengan pembentukan glikosaminoglikan dan proteoglikan yang merupakan komponen utama matriks ekstraseluler (Landén *et al.*, 2016). Pada tahapan ini luka sudah mulai menutup dan akan masuk ke tahapan terkahir yaitu fase remodeling. Selain itu, folikel rambut baru akan terbentuk yang dapat dilihat pada gambar 3. Fase remodeling ditandai dengan pembentukan pembuluh darah kapiler dalam jumlah banyak dan densitas pembuluh darah telah kembali normal (Fernández-Guarino *et al.*, 2023). Selain itu, sel-sel fibroblast akan berdiferensiasi menjadi miofibroblas yang diatur oleh peran dari TGF- $\beta$  1, sementara itu matriks ekstraseluler akan mengalami modifikasi molekuler dari kolagen III menjadi kolagen I yang membuat integritas jaringan lebih kuat (Fernández-Guarino *et al.*, 2023).

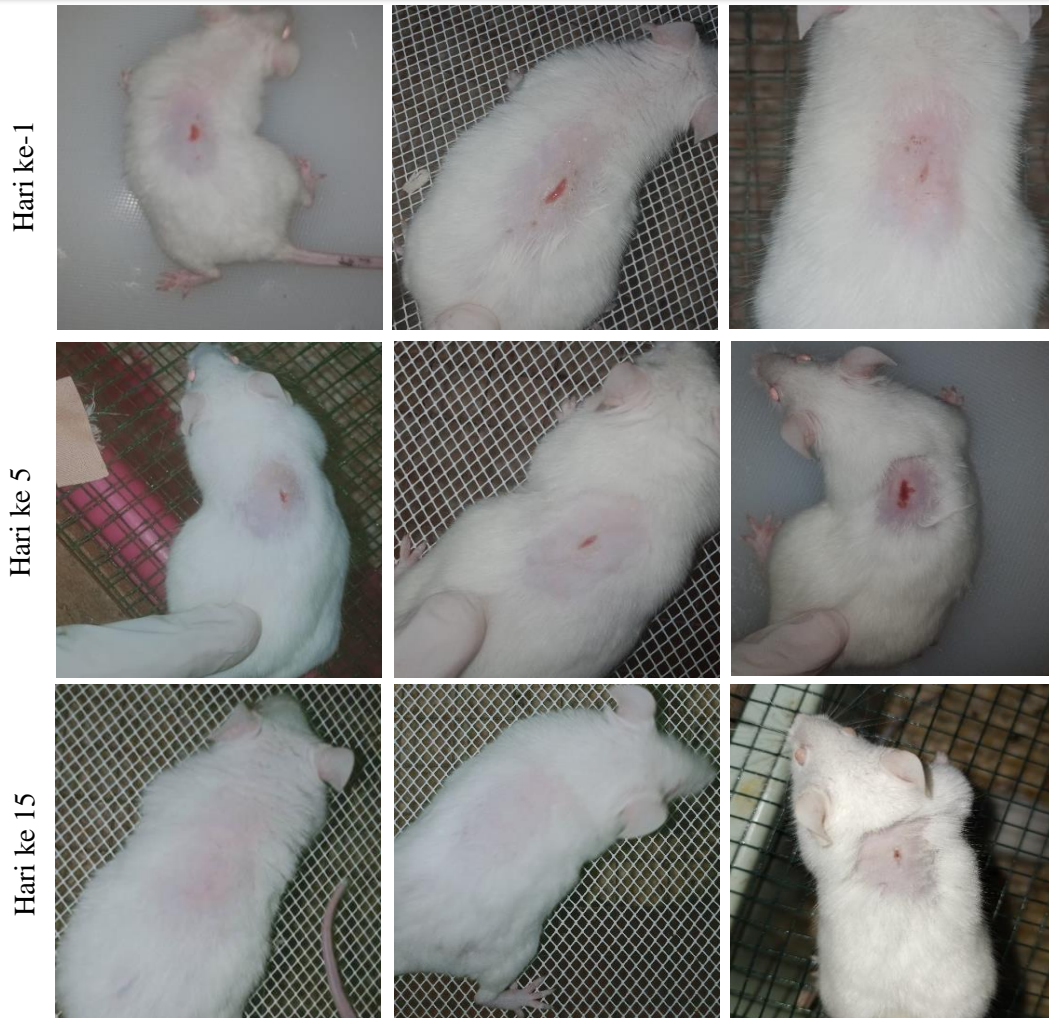*Sargassum plagyophyllum* atau yang dikenal sebagai alga coklat diketahui memiliki sejumlah metabolit sekunder yaitu flavonoid dan saponin (Widyaswari *et al.*, 2024). Flavonoid adalah agen yang dapat menekan reaksi inflamasi dan sebagai sumber antioksidan (Lodhi *et al.*, 2016). Flavonoid dapat menghambat enzim yang berperan dalam rangkaian reaksi peradangan seperti enzim sikloksigenase dan lipoksigenase (Hanáková *et al.*, 2017). Enzim tersebut adalah enzim yang memproduksi prostaglandin yang merupakan mediator proinflamasi sehingga penghambatan kedua enzim tersebut dapat mengurangi reaksi peradangan (Qureshi & Dua, 2024).

**Kontrol negatif**

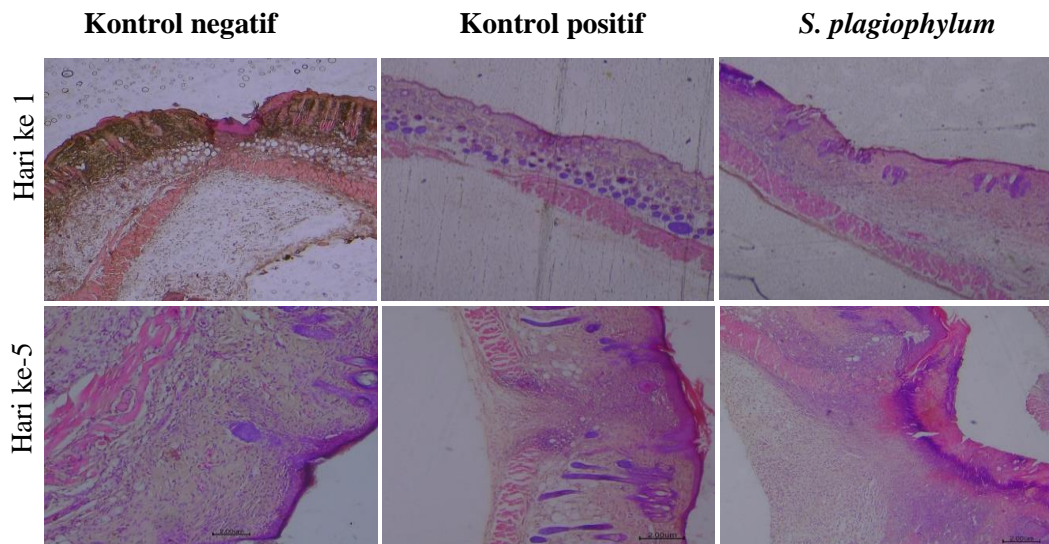
**Kontrol positif**

***S. plagiophyllum***





**Gambar 1.** Gambaran makroskopis luka pada kelompok kontrol dan perlakuan

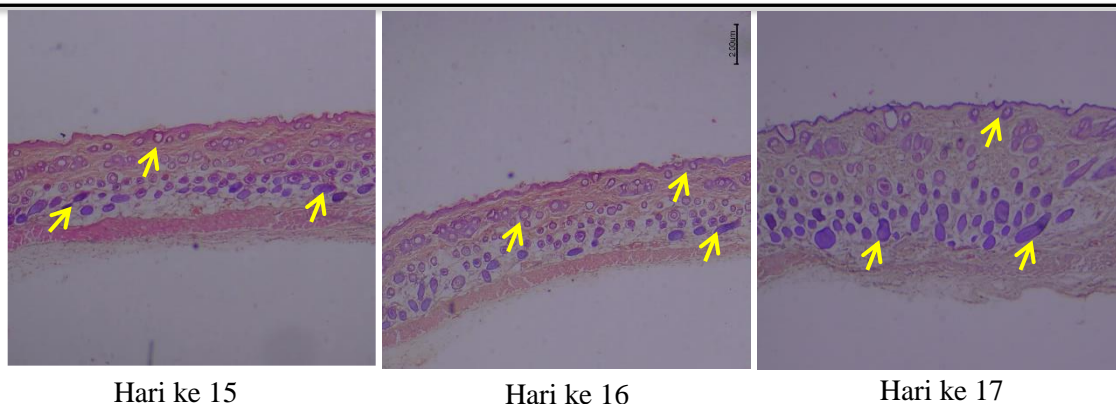


**Gambar 2.** Gambaran mikroskopis luka pada kelompok kontrol dan perlakuan di hari ke 1 dan 5 (H&E, 100x). Panah berwarna hitam menunjukkan adanya infiltrasi sel-sel imun.

Kontrol negatif

Kontrol positif

*S. plagiophylum*



**Gambar 3.** Gambaran mikroskopis jaringan kulit di semua kelompok perlakuan pada hari yang berbeda. Folikel rambut mulai diproduksi yang ditandai dengan tanda panah kuning (H&E, 100x).

Penelitian terdahulu menunjukkan aktivitas flavonoid dari alga merah dapat meningkatkan laju transport membran dan menstabilkan aktivitas metabolik tubuh sehingga proses penyembuhan luka dapat lebih cepat (Arifin & Ibrahim, 2018).

Metabolit sekunder yang juga ditemukan pada ekstrak alga coklat adalah saponin. Saponin merupakan senyawa glikosida kompleks yang memiliki kemampuan dalam memperbaiki sel endotelial. Saponin juga berfungsi dalam menghambat pertumbuhan bakteri sehingga resiko luka terkena infeksi bakteri dapat berkurang. Kemampuan antioksidan pada saponin dapat mengurangi efek radikal bebas yang juga diproduksi oleh neutrofil pada fase inflamasi (Feroz, 2018). Penelitian Lei, et al (2022) menunjukkan saponin pada ekstrak tanaman ginseng yang diaplikasikan pada luka kulit punggung mencit diabetes dapat memfasilitasi penyembuhan luka dengan meningkatkan remodeling matriks ekstraseluler. Selain itu, saponin juga dapat meningkatkan aktivitas sel dalam penyembuhan luka seperti proliferasi sel endotel, sel migrasi, angiogenesis, menekan kerusakan sel akibat reaksi oksidatif melalui jalur GSK-3 $\beta$ / $\beta$ -catenin (Lei et al., 2022).

### Kesimpulan

Gambaran makroskopis berupa pengamatan luka pada punggung mencit menunjukkan ekstrak pekat *Sargassum plagyophyllum* dapat menutup luka sama dengan kelompok kontrol negatif dan positif meskipun lebih lambat. Pengamatan jaringan kulit

mendukung hasil makroskopis yaitu semua kelompok mengalami fase penyembuhan luka, seperti fase inflamasi dan *remodelling* yang ditandai dengan adanya infiltrasi sel radang serta pembentukan folikel rambut. Berdasarkan hasil di atas, dapat disimpulkan bahwa efek ekstrak pekat *Sargassum plagyophyllum* pada luka insisi memiliki kemampuan yang sama dalam penyembuhan luka dengan kelompok tanpa perlakuan dan kelompok yang diberi *povidine iodine*.

### Ucapan Terima Kasih

Penulis mengucapkan terima kasih kepada Lembaga Penelitian dan Pengabdian Masyarakat (LPPM) Universitas Maarif Hasyim Latif Sidoarjo atas bantuan dana penelitian dan publikasi.

### Referensi

- Alsareii, S. A., Alzerwi, N. A. N., Alasmari, M. Y., Alamri, A. M., Mahnashi, M. H., Shaikh, I. A., Savant, C., Kulkarni, P. V., Shettar, A. K., Hoskeri, J. H., & Kumbar, V. (2023). Manilkara zapota L. extract topical ointment application to skin wounds in rats speeds up the healing process. *Front Pharmacol*, 14, 1206438. <https://doi.org/10.3389/fphar.2023.1206438>
- Arifin, B., & Ibrahim, S. (2018). Struktur, bioaktivitas dan antioksidan flavonoid. *Jurnal Zarah*, 6(1), 21-29.

- <https://doi.org/https://doi.org/10.31629/za.rah.v6i1.313>
- Arwidasari, A. R., Cevanti, T. A., & Soewondo, I. K. (2019). Effectiveness of *Sargassum* sp. ethanolic extract on traumatic ulcers healing in the labial mucosa of Wistar strain (*Rattus norvegicus*). *Padjadjaran J Dent*, 31(1), 73. <https://doi.org/https://doi.org/10.24198/pjd.vol31no1.16513>
- Braiman-Wiksmann, L., Solomonik, I., Spira, R., & Tennenbaum, T. (2007). Novel insights into wound healing sequence of events. *Toxicol Pathol*, 35(6), 767-779. <https://doi.org/10.1080/01926230701584189>
- Chambers, E. S., & Vukmanovic-Stejic, M. (2020). Skin barrier immunity and ageing. *Immunology*, 160(2), 116-125. <https://doi.org/https://doi.org/10.1111/im.m.13152>
- Chang, R. K., Raw, A., Lionberger, R., & Yu, L. (2013). Generic development of topical dermatologic products: formulation development, process development, and testing of topical dermatologic products. *Aaps j*, 15(1), 41-52. <https://doi.org/10.1208/s12248-012-9411-0>
- Diharningrum, I. M., & Husni, A. (2018). METODE EKSTRAKSI JALUR ASAM DAN KALSIMUM ALGINAT BERPENGARUH PADA MUTU ALGINAT RUMPUT LAUT COKELAT *Sargassum hystrix* J. Agardh. *Jurnal Pengolahan Hasil Perikanan Indonesia*, 21(3). <https://doi.org/10.17844/jphpi.v21i3.24737>
- Dolorosa, M. T., Nurjanah, P. S., Anwar, E., & Hidayat, T. (2017). Kandungan senyawa bioaktif bubuk rumput laut *Sargassum plagyophyllum* dan *Eucheuma cottonii* sebagai bahan baku krim pencerah kulit. *Jurnal Pengolahan Hasil Perikanan Indonesia*, 20(3), 633-644. <https://doi.org/10.17844/jphpi.v20i3.19820>
- Edison, E., Diharmi, A., Ariani, N. M., & Ilza, M. (2020). Komponen bioaktif dan aktivitas antioksidan ekstrak kasar *Sargassum plagyophyllum*. *Jurnal Pengolahan Hasil Perikanan Indonesia*, 23(1), 58-66. <https://doi.org/10.17844/jphpi.v23i1.30725>
- Fernández-Guarino, M., Hernández-Bule, M. L., & Bacci, S. (2023). Cellular and Molecular Processes in Wound Healing. *Biomedicines*, 11(9), 2526. <https://www.mdpi.com/2227-9059/11/9/2526>
- Feroz, B. (2018). Saponins from Marine Macroalgae: A Review. *Journal of Marine Science: Research & Development*, 08. <https://doi.org/10.4172/2155-9910.1000255>
- Ghosh, D., Mondal, S., & Ramakrishna, K. (2019). A topical ointment formulation containing leaves extract of *Aegialitis rotundifolia* Roxb., accelerates excision, incision and burn wound healing in rats. *Wound Medicine*, 26(1), 100168. <https://doi.org/https://doi.org/10.1016/j.wndm.2019.100168>
- Guo, S., & Dipietro, L. A. (2010). Factors affecting wound healing. *J Dent Res*, 89(3), 219-229. <https://doi.org/10.1177/0022034509359125>
- Hanáková, Z., Hošek, J., Kutil, Z., Temml, V., Landa, P., Vaněk, T., Schuster, D., Dall'Acqua, S., Cvačka, J., Polanský, O., & Šmejkal, K. (2017). Anti-inflammatory Activity of Natural Geranylated Flavonoids: Cyclooxygenase and Lipoxygenase Inhibitory Properties and Proteomic Analysis. *J Nat Prod*, 80(4), 999-1006. <https://doi.org/10.1021/acs.jnatprod.6b01011>
- Herawati, D., & Pudjiastuti, P. (2021). Effect of different solvents on the phytochemical compounds of *Sargassum* sp. from Yogyakarta and east Nusa Tenggara. *Journal of Physics: Conference Series*, 2031(1), 012001. <https://doi.org/10.1088/1742-6596/2031/1/012001>
- Koh, T. J., & DiPietro, L. A. (2011). Inflammation and wound healing: the role of the macrophage. *Expert Rev Mol Med*, 13, e23. <https://doi.org/10.1017/s1462399411001943>
- Landén, N. X., Li, D., & Stähle, M. (2016). Transition from inflammation to



- proliferation: a critical step during wound healing. *Cell Mol Life Sci*, 73(20), 3861-3885. <https://doi.org/10.1007/s00018-016-2268-0>
- Laut, M., Ndaong, N., & Utami, T. (2019). Cutaneous wound healing activity of herbal ointment containing the leaf extract of *Acalypha indica* L. on mice (*Mus musculus*). *Journal of Physics: Conference Series*,
- Lei, T., Gao, Y., Duan, Y., Cui, C., Zhang, L., & Si, M. (2022). *Panax notoginseng* saponins improves healing of high glucose-induced wound through the GSK-3 $\beta$ / $\beta$ -catenin pathway. *Environ Toxicol*, 37(8), 1867-1877. <https://doi.org/10.1002/tox.23533>
- Leny, L., Situmorang, T. N. K., Siagian, R., Hafiz, I., & Iskandar, B. (2023). Ointment Formulation of Tapak Dara (*Catharanthus roseus* (L.) G. Don) Flower Ethanol Extract and its Activity in Burn-Healing. *Borneo Journal of Pharmacy*, 6(2), 182-189. <https://doi.org/https://doi.org/10.33084/bjop.v6i2.3155>
- Lodhi, S., Jain, A., Jain, A. P., Pawar, R. S., & Singhai, A. K. (2016). Effects of flavonoids from *Martynia annua* and *Tephrosia purpurea* on cutaneous wound healing. *Avicenna J Phytomed*, 6(5), 578-591. <https://doi.org/PMC5052421>
- Maharani, A. A., Husni, A., & Ekantari, N. (2017). Effect of Extraction Methods on Characteristic of Sodium Alginate from Brown Seaweed *Sargassum fluitans*. *Jurnal Pengolahan Hasil Perikanan Indonesia*, 20(3), 478-487. <https://doi.org/10.17844/jphpi.v20i3.19768>
- Muslimin, M., & Sari, W. K. P. (2018). Budidaya rumput laut *Sargassum* sp. dengan metode kantong pada beberapa tingkat kedalaman di dua wilayah perairan berbeda. *Jurnal Riset Akuakultur*, 12(3), 221-230. <https://doi.org/10.15578/jra.12.3.2017.221-230>
- Paga, A., Agus, A., Kustantinah, K., & Budisatria, I. G. S. (2022). Secondary metabolites content of seaweed (*Sargassum* sp.) based on the different drying methods. 6th International Seminar of Animal Nutrition and Feed Science (ISANFS 2021),
- Putri, F. E., Diharmi, A., & Karnila, R. (2023). Identifikasi Senyawa Metabolit Sekunder Pada Rumput Laut Coklat (*Sargassum plagyophyllum*) Dengan Metode Fraksinasi. *Jurnal Teknologi Dan Industri Pertanian Indonesia*, 15(1), 40-46. <https://doi.org/10.17969/jtipi.v15i1.23318>
- Qureshi, O., & Dua, A. (2024). COX Inhibitors. In *StatPearls*. StatPearls Publishing Copyright © 2024, StatPearls Publishing LLC. <https://doi.org/NBK549795>
- Senduk, T. W., Montolalu, L. A., & Dotulong, V. (2022). The rendement of boiled water extract of mature leaves of mangrove *Sonneratia alba*. *Jurnal Perikanan Dan Kelautan Tropis*, 11(1), 9-15. <https://doi.org/https://doi.org/10.35800/jp kt.11.1.2020.28659>
- Sidauruk, S. W., Sari, N. I., Diharmi, A., & Arif, I. (2021). Aktivitas antibakteri ekstrak *Sargassum plagyophyllum* terhadap bakteri *Listeria monocytogenes* dan *Pseudomonas aeruginosa*. *Jurnal Pengolahan Hasil Perikanan Indonesia*, 24(1), 27-37. <https://doi.org/10.17844/jphpi.v24i1.33417>
- Vestita, M., Tedeschi, P., & Bonamonte, D. (2022). Anatomy and Physiology of the Skin. In M. Maruccia & G. Giudice (Eds.), *Textbook of Plastic and Reconstructive Surgery: Basic Principles and New Perspectives* (pp. 3-13). Springer International Publishing. [https://doi.org/10.1007/978-3-030-82335-1\\_1](https://doi.org/10.1007/978-3-030-82335-1_1)
- Wang, Z., Qi, F., Luo, H., Xu, G., & Wang, D. (2022). Inflammatory Microenvironment of Skin Wounds. *Front Immunol*, 13, 789274. <https://doi.org/10.3389/fimmu.2022.789274>
- Widyaswari, S. G., METUSALACH, M., KASMIATI, K., & AMIR, N. (2024). Bioactive compounds and DPPH antioxidant activity of underutilized macroalgae (*Sargassum* spp.) from coastal water of Makassar, Indonesia. *Biodiversitas Journal of Biological*



- Diversity*, 25(1).  
<https://doi.org/10.13057/biodiv/d250118>
- You, S., Jang, M., & Kim, G.-H. (2021). Inhibition of nitric oxide and lipid accumulation by *Sargassum* sp. seaweeds and their antioxidant properties. *Korean Journal of Food Preservation*, 28(2), 288-296.  
<https://doi.org/10.11002/kjfp.2021.28.2.288>
- Zishan, S. A., Uddin, M. M., Mohammad, M., Asadul Karim Azad, S., Naima, J., Ibban, S. S., & Saiful Islam Arman, M. (2024). *Costus speciosus* leaf and seed extracts for wound healing: a comparative evaluation using mice excision wound models. *Clinical Phytoscience*, 10(1), 5.  
<https://doi.org/10.1186/s40816-024-00368-9>